B 4 2



2509394.1.6
No. 968 H

To Mr. W. Lawrence, celebrated Surgeon and Oculist
this trifling Essay most respectfully offered by
the Author

II
B 30.

J. S 2

220

THE INSTITUTE
OF
OPHTHALMOLOGY
LONDON

EX LIBRIS

OPHTHALMOLOGY HCH03 LANGENBECK

DE RETINA

OBSERVATIONES ANATOMICO-PATHOLOGICAE

AUCTORE

BERNH. CONR. RUD. LANGENBECK.

MED. CHIR. ARTISQUE OBSTETR. DOCTORE.

ACCEDUNT TABULAE QUATUOR.

GOTTINGAE,

SUMTIBUS DIETERICHIANIS.

MDCCCXXXVI.

1799468

ROYAL LONDON OPHTHALMIC HOSPITAL

PATRUO OPTIMO DILECTISSIMO

CONR. JOANNI MARTINO LANGENBECK,

GUELPHORUM ORDINIS EQUITI, MEDICINAE ET CHIRURGIAE DOCTORI, EXERCITUS HANNOVERANI CHIRURGO GENERALI, BRITANNIARUM HANNOVERAEQUE REGI AB AULAE CONSILIIS,

ANATOMES ET CHIRURGIAE PROFESSORI PUBLICO ORDINARIO IN ACADEMIA GEORGIA AUGUSTA, NOSOCOMII CHIRURGICI GOTTINGENSIS DIRECTORI ETC. ETC.

HAS STUDIORUM SUORUM PRIMITIAS

SACRAS ESSE VOLUIT

AUCTOR.

Digitized by the Internet Archive
in 2014

https://archive.org/details/b21284490

Tot quidem tantique viri novissimis temporibus oculi anatomen auxerunt et locupletarunt, ut vix operae pretium facturus mihi viderer, si denuo oculi partem aliquam describendam mihi depromere conatus fuerim.

Sed hanc anatomes particulam, tanto studio atque fervore inde ab antiquissimis temporibus excultam, ad hunc usque diem nondum exhaustam esse, quicunque libenter fatebitur, qui diligentius illi operam suam navaverit. Atque exactior partium perscrutatio quantopere valeat ad nova deinceps revelanda, retina ipsa satis testatur, cujus fabricam penitiorem microscopii usus nuperrime demum illustravit.

Nihilominus autem in tantam sententiarum varietatem, qui novissime huic oculi membranulae operam dedere, scriptores acutissimos abiisse vides, ut accuratius illius examen anatomicum quam plurime arridere debuerit.

Plurima igitur experimenta, microscopii maxime ope instituta, quid de retinae fabrica me docuerint, publico hic judicio submittere animus est.

Libenter quidem fateor plures adhuc ex anatome comparata, inprimis ex anatome piscium requiri observationes, antequam retinae fabricam prorsus cognitam dicere liceat. Attamen in eo acquiescam, si pro facultate aliquid contulerim, ut hujus longe nobilissimae oculi partis notitia aliquantum augeatur.

Si quid boni insit in hisce pagellis, illud omne Tui muneris esse fateor, Vir optime, cujus nomen frontem libelli exornat. Tu enim, paterno sane favore me amplexus, anatomes amorem in me suscitasti,

suscitatam fovisti et ut largissima secandi occasio amori responderet, pro Tua benignitate curasti. Tu exemplo Tuo me docuisti quamlibet temporis particulam amissam esse judicandam, quae in scrutandis humani corporis mysteriis consumta non fuerit. Ne multa, Tu et praeceptor et dux et fautor fuisti, tantamque beneficiorum copiam in me contulisti, quarum memoriam nulla ex animo delebit oblivio.

Quare ne illud quidem mihi curandum puto, ut Tibi exquisito aliquo orationis genere gratias agam. Ista faciant, qui se accepta beneficia verbis exaequare posse confidunt. Mihi jam pridem ademta ac praecisa spes omnis est quidquam excogitandi, quod Tuis erga me innumerabilibus beneficiis ulla ex parte respondeat. Jam Tu, ut soles, munusculum hoc non ex sua, sed ex animi mei magnitudine metieris.

Minime enim me fugit, studio, quo in hunc laborem incubui, imparem esse eventum, atque plurima melius et disertius dici, plurima etiam vitia omnino evitari potuisse, ni novum me et scribendi imperitum hominem vires defecissent.

Hoc tamen moneo, nihil me attulisse nisi quae ipse et iteratis vicibus vidi; et quae nova prolata invenias, non solum diligentissime investigata et meo animo reputata, verum etiam aliorum mentis acie atque judicio dispecta fuisse, antequam litteris mandarentur. Neque quidquam pro certo pronuntiare ausus sum, quod hoc modo non antea in discrimen vocatum fuerit.

„Ἐχθρὸς γάρ μοι κεῖνος ὁμῶς Ἀΐδαο πύλῃσιν
Γίγνεται, ὃς πενίῃ εἴκων ἀπατήλια βάζει."

ARGUMENTUM.

I. SECTIO ANATOMICA.

§. 1-2. De retina in universum. — De retinae denominatione p. 1. Not. 1. — Chemica retinae analysis p. 2. Not. 3. —

§. 3. De nervo optico p. 6-9. — Fabrica nervi optici ejusque differentia a reliquis corporis nervis p. 6. — De neurilemate nervi optici p. 7. — Lamina cribrosa scleroticae unde exoriatur p. 8. — Papilla nervi optici p. 9. —

§. 4-7. De macula flava et foramine sic dicto centrali retinae p. 9-24. — Plica transversa retinae p. 10. — Macula tenuior retinae s. foramen centrale Sömmerringii p. 11-12. — De origine maculae flavae p. 13-15. — Hypothesis a v. Ammon et Arnold prolata p. 14. — Fabrica pigmenti nigri choroidis p. 16. — Macula lutea a pigmento choroidis colorem trahere nequit p. 16-17. — Nostra hypothesis de origine maculae luteae. p. 17-18. — De usu maculae centralis retinae p. 19. De origine ejus p. 20-22. — De fissura tunicarum bulbi in fetibus obvia p. 22-24. — Protuberantia scleroticae fetalis p. 24. —

§. 8-9. De parte ciliari retinae et de fine anteriori p. 24-34. — Ora dentata retinae p. 25. — Limbus retinae p. 25. — Sententiarum varietas de fine retinae anteriori p. 26. Not. 3. — Corpus ciliare et processus ciliares retinae p. 28. — De retinae anterioris laesione, inter cataractae operationem evitanda p. 29. Not. 8. — De methodo retinam praeparandi p. 29. Not. 9. — De natura partis ciliaris retinae p. 32. — Ejus disquisitio microscopica p. 32-33. — Argumenta ciliaris retinae naturam medullarem esse. p. 34. —

§. 10-11. De tunica Jacobiana p. 34-45. — Lamina nigricans, tunica pigmenti apud equos Jacobianam obtegens p. 37-39. — De corpusculis pigmenti sexagonalibus hujus tunicae p. 38. — De fine anteriori tunicae Jacob. p. 40-41. — De natura tunicae Jacob. p. 41-45. —

§. 12. De structura retinae penitiori p. 45. — Retinae strata tria enumerantur p. 46-48. — Auctorum de hac re enumeratio p. 46. Not. 1. —

§. 13-17. De cerebri fabrica p. 48-67. — Substantia corticalis cerebri p. 55-

56. — Substantia medullaris cerebri p. 57-65. — De fibrillis nodosis substantiae med. p. 57-59. — De tubulis cerebralibus articulatis p. 59. — De contento tubulorum cerebral. p. 63-64. — De transitu tubulor. articulatorum cerebri in cylindros cavos nervorum p. 65. — De medulla qua hi replentur p. 66-67. — Quid intersit inter sensuum nervos et reliquos corpor. nervos. p. 67. — Neurilema non est, quo tubuli primitivi nervorum formantur p. 66-67. —

§. 18. De fabrica retinae microscopica p. 67-93. —

§. 19-20. Stratum corticale, cortex retinae p. 68-78. — Globuli duplicis naturae extimam retinam obtegentes p. 68-69. — Proportio magnitudinis globulorum sanguinis ad globulos retinae p. 69. Not. 4. — Fibrillae nodosae corticis retin. p. 69. — Cortex retin. quomodo se habeat ad agentia chemica p. 70. — Stratum cort. retin. fetalis. p. 72-73. — Cortex retinae cum cort. cerebri comparatur p. 73-78. — Membrana vasculosa medullae retinae substrata est p. 75-77. — De relatione inter globulos retinae et nucleos globulorum sanguinis p. 77. — Analysis microchemica discrimen ostendere non valet p. 77-78. —

§. 21. Stratum fibrosum, medullare retinae p. 78-83. — Iisdem partibus constat quibus substantia medullaris cerebri p. 78. — Fibrillae nodosae et tubuli articulati strati fibrosi retinae p. 79-80. — De fasciculis medullaribus retinae leporinae p. 80-81. — Retina luminis sensu praedita est p. 82. Not. 10. —

§. 22. Stratum fibrosum retinae piscium p. 84-89. — De laminis s. stratis in quae ret. piscium discedit p. 86. — Lamina radiata p. 87-89. Lamina rad. fibrillis nervi ciliaris conflari videtur p. 89. —

§. 23. De nervulis retinae p. 89-94. — Nervulorum qui nervum opticum et retinam adeunt enumeratio p. 90-93. — De functione nervulorum retinae p. 93. Not. 8. —

§. 24. De membrana vasculosa retinae p. 94. — Decursus arter. et ven. centralis retinae. p. 98-100. — De anastomosi arteriarum et venarum retinae p. 100. — De foedere vasorum ret. cum aliis bulbi vasis sanguifer. p. 101. — Vasa zonulae Zinnii p. 102. — Membr. vasculosa ret. leporinae p. 104. — Membr. vasc. in piscibus et fetu corpori vitreo inhaeret p. 95. 104. — Membr. vasc. tunica pigmenti p. 104-105. —

§. 25. Circulus s. sinus venosus ret. p. 105-108. — Argumenta illum ve-

nam esse, non arteriam p. 106. — In piscibus circulus duplex, arteriosus et venosus reperitur p. 106. —

§. 26. De vasorum centralium decursu in fetibus obvio p. 108. —

§. 27. De membr. vasc. ret. fetalis vasa corporis vitrei mentiente p. 109-113. — A membr. vasculosa retin., in fetibus corpori vitreo instrata vasorum corporis vitrei erronea species exoritur p. 111-112. — In fetibus tenerrimis et in piscibus arteriarum et venarum membranae vascul. nullum discrimen p. 113. —

§. 28. De vasis capsularibus p. 114-120. — Arteriae capsularis comes vena existit p. 115-116. — In fetu humano bimestri quatuor vasa capsularia p. 116. — Vasa capsularia in corporis vitrei substantiam surculos non spargunt p. 117-118. — De membranula vasa capsularia per canalem hyaloideum comitante p. 119. — Area Martegiani p. 119. —

§. 29. Decursus vasorum capsularium in capsula lentis p. 120. — Membr. capsulo-pupillaris p. 120-124. — De conjunctione membr. capsulo-pupill. cum membr. pupillari p. 120. — Membrana Valentini p. 124. — Membrana Reichii p. 124. —

§. 30. De formatione retinae p. 125-144. — Bulbus sine retina non reperitur p. 125. — Retina neque in hemicephalis, neque in cyclopibus desideratur p. 125. Not. 1. — Retin. una cum cerebro et medulla spinali nascitur p. 126-128. — De forma primaria oculorum p. 127. — Sinus s. fovea ocularis p. 127. — Vesicula ocularis, simplex utriusque oculi rudimentum p. 127-128. — De cyclopiae origine p. 128. Not. 5. — Vesicula ocularis simplex in duas discedit p. 128. — De vesiculis cerebralibus p. 129. — De inversione retinae tertio incubationis die observanda p. 131-133. — De formatione systematis vasculosi oculi p. 134. — De origine lentis et corporis vitrei p. 134-135. — Vasa capsularia prima in oculo nascuntur p. 136. — Membr. vascul. retin. seriori tempore formatur p. 136-137. —

§. 31. De retardata retinae et nervi optici evolutione, in agnello Microphthalmo observata p. 138-143. —

§. 32. Varia formationis oculi et retinae momenta breviter respiciuntur p. 143-144.

II. SECTIO PATHOLOGICA.

§. 1. Apoplexia retinae p. 148-155. — Amaurosis ex angiectasia retinae oriunda cum ea quam apoplexia procreat confundenda non est p. 149-151. — Casus amauroseos e statu varicoso vasorum retinae p. 149. Not. 4. — Aneurysmata arter. central. retinae p. 150. — Amaurosis cardiaca an pendeat a vasorum ret. distentione aneurysmatica? p. 150. — Caussae et signa apoplexiae ret. p. 151-152. — Sanguis per retinam effusus difficile resorbetur p. 153. — Maculae purpureae post apopl. ret. remanent. p. 154. — Casus apopl. retinae p. 154-155. —

§. 2. Melanosis retinae p. 155-160. — Melanosis quomodo exoriatur p. 156. — Retinae melanosis myodesopsiae genetrix p. 157-159. —

§. 3. Inflammatio retinae p. 160-167. — Retinitis acuta morbus rarior p. 161. — Symptomata retinitidis p. 161-162. — Photophobia in opthalmia scrophulosa et ophth. recens natorum occurrens retinae inflammationi tribuenda non est. p. 162-163. — De mutationibus morbosis retinitidem sequentibus p. 164-166. — Casus retinitidis acutae describitur p. 166. Not. 19. —

§. 4. Hypertrophia retinae p. 168-170. — Fungus medullaris an hypertrophia retinae? p. 168. — Disquisitio microscopica fungi med. ret. p. 168-169. —

§. 5. Neuromata retinae p. 170-173. —

§. 6. Malacia retinae p. 173-181. — Duo hujus morbi genera distinguere licet p. 174. — Amphiblestrodomalacia idiopathica p. 174-175. — Symptomata hujus morbi p. 174. — Amaurosis mercurialis an pendeat a malacia ret.? p. 175. — Amphiblestrodom. deuteropathica p. 176. — Morbi, qui in hanc transire possunt, enumerantur p. 176. — Amphiblestrodom. gradus tres enumerantur p. 177-181. — Malacia ret. columbinae et equinae p. 178-179. — Gradus alter malac. ret. p. 179-180. — Gradus tertius malac. ret. p. 180-181. —

§. 7. Atrophia et phthisis retinae p. 181-183. — Caussae atrophiae ret. p. 182. — Phthisis retinae p. 182-183. —

Explicatio tabularum p. 184-188.

I.

SECTIO ANATOMICA.

§. 1.

De retina in universum.

Retina — tunica medullaris, s. nervea aliis audit [1]) — ipsius nervi optici in bulbum oculi expansio est membranosa. Veram tuni-

1) Retinae nomen originem duxisse videtur a graeco vocabulo Ἀμφιβληστροειδής (sc. χιτών, vestimento, quod alicui rei circumjicitur, tunica similis; tum ἀμφίβληστρον retis etiam habet notionem) in retinae vocabulum mutato.

Monet autem cel. Kühn (Steph. Blancardi Lexicon med. ed. nov. 1832. Vol. I. voc. Amphiblestroides p. 88.) veteres hoc nomine retinam non designasse, sed hyaloideam potius, quae Rufo Ephesio auctore (ed. Londin. 1726. 4. de corp. hum. part. appell. Lib. II. p. 55.) ab humoris, quem includat, concretione vitrea (ὑαλοειδής), a tenuitate aranealis (ἀραχνοειδής), ob vasorum contextum figuramque reticularis (ἀμφιβληστροειδής) vocata fuerit. Sed triplici hoc nomine retinam antiquioribus temporibus denominatam fuisse, hyaloideam contra, quae nobis dicitur, membranulam omnibus vasculis orbam, claram omnino et oculis vix conspicuam, iis temporibus ignotam fuisse et inexploratam adhuc, nihil dubito. Et docent insuper ipsius Rufi verba (l. c.): ἀμφιβληστροειδὴς δὲ διὰ τὴν τῶν ἀγγείων καταπλοκὴν καὶ τὸ σχῆμα (καλεῖται sc.); etenim quae nos (in adultorum certe oculis) omnino fugiunt hyaloideae vasa sanguifera, num forsan antiquis nota fuerunt? Celsus Medic. Lib. VII, cap. 7. n. 13. retinam intelligere videtur, quam cum Herophilo ἀραχνοειδῆν nominat.

Jam vero Galenus (De usu part. corp. hum. ed. Lugdun. 1550. 8. Lib. X. Cap. II.) et naturam et originem retinae optime cognovit eamque vocat retiformem, quod figura quidem ἀμφιβλήστρῳ, id est, reti sit similis. Vasculosam retinae naturam idem ille bene intellexit l. c. p. 553: Cerebro

cam qui cum GALENO negaverint [2]) inveniuntur, nunc autem omnes agnoverunt.

Membranula igitur est tenuis, mollis, in oculis recentissimis perfecte dilucida; sed diutius post mortem facta dissectione, aut aquae immersa opaca evadit et colorem fere lacteum nanciscitur, spiritu vini nec non acidis affusis increscentem.

In aqua vix ultra horam duodecimam servabilis; kali caustico illico dissolvitur. Immissa deinde acidis minus dilutis, aut mercurii sublimati corrosivi solutioni, et ipsa quidem durior redditur atque albidior, sed tantam simul nanciscitur fragilitatem, ut levissimo tactu vel vasculi, quo servatur, agitatione in frustula discedat. Chemica analysis, a LASSAIGNE suscepta, iisdem fere retinam atque cerebri substantiam constitui elementis docuit, stearine scilicet — adipe phosphoro abundante —, et albumine multa aqua diluto [3]).

---

sane hac quidem ratione portio ejus, quae oculis inest, similiter se habet, quatenus venas habet atque arterias, totam ipsam contexentes.

Quam vero oculi tunicam nomine ἀραχνοειδής intellexerit (Meth. med. Lib. I. C. 50.) nescio.

2) Cl. GALENUS de usu part. corp. hum. Lib. X. cap. II. p. 551: Nullo pacto est tunica, neque colore, neque substantia: sed si exemptum ipsum seposueris in unum acervum conjiciens, tibi plane videbere videre cerebro portionem quandam exemptam. In contrariam fere sententiam abierunt H. CLOQUET (*Encyclop. d. med. Wissensch.* B. II. p. 106), RIBES (MECKEL's *Archiv f. d. Physiologie.* B. IV. 622), ROSSI, alii, dicentes nervi optici ramos nonnisi distribui in hanc bulbi propriam tunicam, neque vero tunicam medullarem dici posse. In quem errorem haud dubie eos induxit retina cuniculi, leporis, aliorum ex glirium genere, quippe quae structuram dilucide radiatam et fibrosam, nudis jam oculis conspicuam exhibet.

3) Secundum LASSAIGNE, Journal de chimie médicale, de pharmacie et de toxicologie. Paris 1830. T. 6. p. 737-41, continent:

a) Nervus opticus: Aquae = 70,36, Albuminis = 22,07, Stearines (pinguedinis in cerebro obviae) = 4,40, Osmazomi = 0,42;

Nervus opticus, unde retinam originem ducere memoravimus, paullo interiora versus ab axi oculi scleroticam choroidemque, perforatas hoc loco, penetrat et in tunicam sese expandens, choroideae ac corpori vitreo concentricam, utrique arcte adhaerentem, anterius apertam retinam format. Quare si principes bulbi tunicas dixeris, tertia est, sed posteriorem tantum bulbum involvit.

Haec igitur membrana vere nervea, profluens quasi e nervo optico, ubi scleroticam penetravit in conum contracto paullum prominulo — papilla nervi optici vocatur —, initio leniter plicata, mox vero sphaericam bulbi formam nacta, undique effunditur circa choroidis faciem internam et circa vitreum humorem, huic firmiter adhaerens et ut formae s. calopodio circumposita, illi laxius juncta, laevis omnino nec ulla plicula — si unicum maculae flavae locum in externo a nervi optici introitu retinae latere exceperis — iniqua apparens. Itaque ab origine sua usque ad mediam fere bulbi partem leniter adscendens ambituque increscens, majorem globi partem amplectitur, hinc vero paullo declivis anteriora versus properat usque ad posteriorem marginem corporis ciliaris, ubi tam firmiter ad processuum ciliarium originem adhaeret, ut haud ita facile inde detrahatur. Zonulae autem principio posteriori fere innatam dixeris, unde meram illam abstergere nunquam contingat; sed in oculis spiritu vini diutius servatis, quo fit ut corpus vitreum coaguletur et in minorem ambitum contractum a retina secedat, hoc opus facilius peragitur.

Jam vero ubi ad hunc locum pervenit retina, finiri eam facile credas, et sane permultis ita visum est. Atque certe desinit retina, qua forma hucusque nobis innotuit. Postquam enim circulo evidenti et

---

praeterea etiam Natri muriatici nec non Gelatinae a nervi neurilemate soluto, quod probabile videtur, proficiscentis = 2,75.

b) Retina: Aquae = 92,90, Albuminis = 6,25, Stearines = 0,85.

puro, paulloque crassiori — *limbum retinae* vocant — affixa fuerat ad principium corporis ciliaris [4]), crassitiem subito deponit, et magnopere extenuata, telae araneae subtilissimae, certis intervallis eleganter plicatae formam referens, ad lentis properat circulum maximum; non vero huic innata neque adhaerens, id quod plurimi voluerunt, sed quartam fere lineae partem inde distans. Etenim postquam totius corporis ciliaris internam faciem vestivit atque singulis pliculis suis inter binos processus ciliares se immersit, anteriori processuum fine superato, superiora et posteriora versus reflectitur atque simili modo superiorem processuum faciem cingit; quo facto uveam inter atque processus ciliares, ubi margo ciliaris illius his jungitur, evanescit; atque hoc loco retinae finem [5]) statuere licet. (Conf. §. 8.)

§. 2.

Interna retinae superficies, vitreae membranulae contigua, reti munita est eleganter vasculoso, arteriis et venis scilicet, quas tela cellulosa subtilis, in tenerrimam hic membranulam expansa, continet; externam velamentum undique tegit mollissimum, muco in tenerrimam laminam diffuso haud ita absimile, et ipsum quidem haud dubie cellulosum sed vasculis omnino carens, tunica Jacobi [1]) nimirum, quae ipsam a pigmenti nigri contactu defendat. Sed medium inter utramque membranulam (vasculosam et Jacobianam sc.) tenet locum nervea tunica, verum visus organon, quae est nervi optici continuatio. Jam tibi, cum GALENO, plane videbere videre cerebri portionem quandam exemptam, tanta utrumque similitudo intercedit. Namque externa ejus superficies, quae Jacobianam tunicam spectat, globulis gaudet nerveis minimis, ex albido subcinereis, non omnino sphaericis sed ovatis potius, quibus globuli majores modo perfecte sphaericae modo irregularis figurae,

4) Tab. I. Fig. 1. i. i.
5) Tab. I. Fig. 1. k. k. l. l.
1) Tab. I. Fig. 1. *. *. *. *.

plane decolores atque pellucidi intermixti sunt, nec non muco debili, viscido, pellucidissimo cuncta jungente: stratum retinae granulosum. *Körnerschicht*, cel. EHRENBERG denominavit [2]). Quod vero cum vix et ne vix quidem removeri possit sine aliqua fibrillarum nodosarum retinae admixtione, inde a substantiae corticalis cerebri similitudine corticem retinae sive stratum corticale denominandum censui [3]) (vid. infra §. 12). Intima vero tunicae nerveae pars, quae tunicae vasculosae incumbit, tubulis composita est medullaribus, varicosis et articulatis, a cel. EHRENBERG nuperrime detectis [4]). Medii denique jacent (inter globulos supra descriptos et tubulos varicosos sc.) fibrae minores nodosae [5]). (Conf. infra §. 12. 13.) Utrumque igitur ob similitudinem cum cerebri substantia medullari, stratum medullare s. fibrosum retinae bene denominatur [6]). Omnibus his substrata jacet membrana vasculosa retinae. Inde a choroide tunica igitur facta oculi dissectione, hic partium invenitur subsequentium ordo:

Choroidea.

Tunica Jacobiana.

Retinae
- Stratum corticale, externum. — Globuli nervei (*Körnerschicht*, EHRENBERG.); Fibrillae nodosae minores.
- Stratum medullare, medium (*Hirnsubstanz der Retina.* E.) — Fibrillae nodosae, *Knotenröhren.* E.; Tubuli varicosi, articulati, *varikose*, *geglie-derte Röhren. Gliederröhren.* E.
- Stratum vasculosum, Membrana vasculosa. — Ramuli arter. et venae centralis; Nervuli retinae; Tela cellulosa in membranulam diducta.

Hyaloidea et corpus vitreum.

---

2) POGGENDORF, *Annalen der Physik und Chemie.* Band 28. Leipz. 1833. Stück 3. No. 7. 1. p. 450-465.

3) Vid. Tab. II. Fig. 1. a.

4) Vid. Tab. II. Fig. 1. c.

5) Tab. II. Fig. 1. b.

6) EHRENBERG l. c. p. 460.

§. 3.

De nervo optico.

De origine nervi optici, omnibus satis comperta, nihil dicendum est; genesin infra fusius tractabimus, ubi de retinae formatione disseretur. Sed nonnulla proferre liceat de intima ejus fabrica, si caeteros corporis humani nervos spectes, adeo diversa ut, hac certe ratione, cerebri potius prolongationem quam nervum, opticum dicere queas. Atque idem valet de nervo auditorio et olfactorio, cum fabrica tum genesi optico simillimis. Namque sensuum nervi, qui altiores vocantur, tres: Opticus scilicet, Olfactorius atque Auditorius, iisdem componuntur tubulis minimis, tum nodosis tum varicosis articulatisque, quos ope microscopii in cerebro observare licet. Caeteri nervi autem (sympathicum maximum si exceperis) simulatque ex cerebro emersere, structuram nanciscuntur a cerebri plane diversam, quique modo in cerebro fuerant tubuli distincte articulati atque certis intervallis tumidi, cylindracei nunc apparent et vera medulla referti. Medulla autem est materies pulti similis, vel succus spissior, albicans vel subflavus, pulpa tenerrima granulisque minimis mixtus; tubulos nervorum replet minimos cylindraceos, unde, facta dissectione, ipsa tubulorum contractione elastica sub forma fili mollis, pellucidi ex albo subcinerei protruditur. Et ipsos quidem illos articulatos cerebri tubulos vere cavos esse, non est quod dubitemus, sed contentum, sive fluidum sive gelatina sit pellucidissima, nullum hucusque observare licuit. (Conf. infr. §. 13.) Quare Ehrenberg optimo jure cerebrum dicit medulla nervea carere [1]). Plurimum igitur est quod differat in-

1) Ehrenberg l. c. p. 455: „*So ist denn der gallertartige, körnige, milchfarbene Inhalt der letzten Nervenröhren nicht die von einer Neurilem-Röhre umhüllte Gehirnsubstanz, sondern er ist ein eigenthümliches Nervenmark, welches entweder dem Gehirne, dessen feinere Röhren völlig wasserhell sind, ganz abgeht, oder in ihm in einer weit durchsichtigeren, ganz anderen Natur, als Dunst oder zäher, nicht ausfliessender, homogener Saft vorhanden ist.*“

ter tres illos sensuum altiores, et caeteros corporis nervos; cum hi canaliculos exhibeant cylindraceos, medulla refertos et a tubulis cerebralibus plane diversos, illi autem cerebri ipsius formentur substantia tubulosa, neurilemate in fasciculos collecta.

Neurilema autem, quod dicitur externum, vagina scilicet tendinosa, quam omnibus nervis ex cerebro oriundis impertit dura meninx, nervum quoque opticum involvit atque in scleroticam immediate abit. Internum vero nervi optici neurilema, singulos ejus fasciculos involvens, non proficiscitur a dura matre, ejusque propagine, neurilemate externo, sed arachnoidea nec non pia conflatur meninge, ipsa nervi constrictione in telae cellulosae tenacissimae naturam mutatis. Primis nimirum vitae fetalis temporibus nervus opticus, cylindrum nerveum cavum, tertio cerebri ventriculo continuum referens, neurilemate caret, a cerebri tunicis, ut vagina simplici nihil plicata, laxe circumvolutus [2]); quo magis autem nervus constringitur in cylindrum solidum, tanto perfectius arachnoidea cum pia matre interiora versus implicatur, ita inter nervi fasciculos immersa, ut singulis vaginulam praebeat eosque a se invicem arceat. Cum hoc deinde interno neurilemate externum coalescit, ita ut illud ab hoc proficisci facile credas.

Formantur itaque canales neurilematici, singulos nervi optici fasciculos circumdantes, ipsius arachnoideae et piae matris implicatione, adeo vero valida ista nervi constrictione mutatae, ut in tenerrimis nonnisi embryonibus stirpem agnoscere valeas.

Neque facilius canalicularum, quas format neurilema internum, naturam perspicies, quae substantia nervea plenae, oculorum aciem fugiant. Quodsi vero nervum opticum aliquot horas in alkali caustici solutionem satis dilutam immiseris et, quod nervosi inest, inde liquefactum levi pressu, aut leniter mulctando removeris, tunc canaliculas rotundiusculas seu triquetras potius, arcte sibi invicem adjacentes,

2) Tab. III. g. h.

sed tenui ipsius neurilematis pariete sejunctas, secundum nervi longitudinem decurrere vides. In medio autem semper canalis, reliquis neurilematicis major superest, medulla nunquam plenus, qui vasa centralia cum nervulis ejusdem nominis ad intimam retinae superficiem perducat. Nervo recentissimo atque incolumi, in medio vides punctum rubicundum et a nervea substantia vicina satis distinctum, venulam scilicet centralem sanguine rubentem inque illo canali positam.

Ubi demum bulbum attigit nervus, neurilema externum in scleroticam expanditur; qui vero ab interno neurilemate proficiscuntur canales subito desinunt, certis finibus circumscripti ubi scleroticam nervus penetravit, atque hinc exoritur laminae perforatae species, per cujus foramina substantia nervea exprimi potest. Retina igitur anterius, posterius nervo optico ita resecto ut haec lamina incolumis restet, medulla tum, qua foramina stipata sunt, alkalino fluido dissoluta, vera lamina cribrosa apparet, quam, cum circulo suo ubique scleroticae arctissime innata sit, hujus tunicae partem perforatam, ut nervi fibrillarum transitui inserviret, multi perperam crediderunt; unde *laminae cribrosae scleroticae* nomen traxit [3]). Sed a sclerotica hanc laminam perforatam non provenire, supra jam demonstravimus; prius etiam sclerotica de nervo optico secedit, ut lamina ista paullum in oculum prominеat, id quod plurimi tum antiquiores tum recentiores agnoverunt [4]).

Quod si vero bulbi et nervi optici genesin respiciamus, omnia adeo manifesta sunt ut nihil dubitationis relinquatur. (Conf. infr. §. de retin. for-

---

3) Moelller, observationes circa retin. in Haller. disp. anatom. select. Tom. VII.

4) Haller. Elem. Physiol. T. V. Lib. XVI. §. IX. — Jacob. med. chir. transact. vol. XII. P. II. p. 488. — G. R. Treviranus, *Beitr. zu d. Lehre v. d. Gesichtswerkzeug.* etc. Brem. 1828. p. 76. Arnold, *Untersuchung. üb. das Auge d. M.* Heidelb. 1832. p. 15.

matione). Namque in fetibus tenerrimis nervus opticus manifeste cavus, sine ulla constrictione in retinam sese expandit, nec ullo in ipso insertionis loco neurilemate impeditur. Similiter etiam in piscibus nonnullis tunicam simplicem exhibet, modo in cylindraceam formam, ut in cyprino carpione; modo in tubulum lateraliter compressum redactam, id quod in perca fluviatili, lucio, aliis observari potest. His igitur nervus opticus, demto neurilemate, facili opera explicatur, neque quidquam laminae cribrosae simile invenitur [5]).

Jam vero ubi scleroticam choroidemque penetravit nervus, priusquam in retinam sese expandat, posito neurilemate suo interno, in conum contrahitur sive papillam nerveam albam, nervo ipso angustiorem, in medio ad instar scyphi depressam; in hominibus, quadrupedibus, amphibiis atque piscibus nonnullis rotunda apparet vel discoidea, in avibus autem et piscibus spinosis magis oblonga; in lucio denique nec non sepia striam format, e cujus marginibus fibrae procrescentes retinam componunt.

§. 4.

De macula flava et de foramine s. d. centrali Soemmerringii.

Ab eo igitur loco, fasciculis omnibus nervi in tunicam collectis, retina oritur, membranula ubivis plana atque aequalis. Ast vero in externa et posteriori ejus parte, prope ipsius nervi optici introitum, macula cernitur coloris insigniter lutei, cujus media pars in plicam contracta, interiora versus prominulam et corpori vitreo aliquantum impressam, concava sua facie sursum spectat; plerumque tamen, in oculis certe recentissimis, altera et duplici quadam retinae implicatione ad-

5) Singularem hanc nervi optici fabricam in thynno et xiphia Eustachius jam bene cognovit: opuscul. anat. Venet. 1564. lib. de oss. examin. Post illum Malpighius observavit.

Rosenthal, *Zergliederung des Fischauges, in* Reil *und* Autenrieth, *Archiv für die Physiol.* Bd. X. p. 402. Tab. 7. Fig. 8.

instar valli ita munita est atque abscondita tenetur, ut praeter pliculam limbo prominulo cinctam nihil pateat, ipsa ejus parte profundiori, vitreo humori affini, oculum omnino fugiente [1]).

Plica igitur *transversa retinae*, acuto apice orta inde a nervi optici ingressu sensim latescens horizontaliter versus externum oculi canthum decurrit, et sesquilineae fere longitudinem nacta obtuso fine desinit; interdum etiam eodem modo quo inceperat, in duas pliculas sensim intenuatas acuminatasque abire eam observavi.

Haec plicula maximam partem colore insigniter luteo, s. croceo tincta apparet; finis tamen anterior, paullo obtusus, et margo interior maculam centralem cingens, maxime semper saturatum flavum istum colorem mihi ostendit. Convexa ejus pars corpus vitreum tangit, concava, quae tunicam Jacobianam spectat, duobus in utroque latere limbis, seu marginibus retinae paullo prominentibus cingitur. Quam si levi bulbi compressione explicaveris, locus quidam pellucidior retinae, foramini simillimus, qui in fundo plicae absconditus fuerat, in conspectum prodit, *foraminis centralis retinae*, quod centrum oculi occupat, nomine a SOEMMERRINGIO descriptus. Sed foramen hoc sic dictum centrale maculam plerumque format pellucidam, decolorem, in ipso autem centro haud raro fuscam, ovatae magis quam rotundae figurae, acuto satis margine terminatam et quartam fere lineae partem diametro exaequantem. Longior diameter horizontem, brevior fundum spectat. Strati corticalis retinae, luteo hic colore insignis, acuto margine cingitur; plerumque autem in fundo plicae transversae abscondita jacet, neque in conspectum prodit, nisi illa antea evoluta fuerit. Sin vero simplicis plicae loco duae adsunt maculam illam centralem circumdantes, tunc primo eam intutu observare licet. Interdum etiam plica omnino deesse videbatur [2]), sed forsan inter oculi disse-

1) Tab. I. Fig. 2.

2) REIL, *Arch. f. d. Physiol.* Bd. II. p. 470.

ctionem evoluta fuerat; in oculis recentioribus equidem nunquam desideravi.

Quoad naturam, anatomici scriptores usque ad hunc diem dissentiunt. SOEMMERRING detector verum hiatum s. foramen retinae existimavit; ad quam sententiam G. R. MECKEL, REIL, alii deinceps accesserunt. Sed BUZZI [3]) primus contra disputavit, defectum nonnisi hoc loco substantiae medullaris retinae, nec verum foramen existere contendens.

Cujus sententiae, ex quo sectatores habuit FR. MECKEL et RUDOLPHI, plurimi nunc socii reperiuntur [4]). Etiamsi igitur recentiores, qui hoc argumentum tractaverunt, omnes fere in eo conveniunt [5]), quod medullae retinae defectus hoc loco potius, quam verum foramen reperiatur; nihilominus tamen sunt qui hoc observaverint [6]). Equidem quotquot oculos examini anatomico hunc in finem submiserim et, quam fieri potest, cautissime dissecuerim, nunquam tamen foramen, quod centrum maculae luteae occupet, me invenisse

---

3) *Journal d. Erfindungen, Theorien u. Widerspr. in d. Medizin.* XIV. St. p. 123.

4) RUDOLPHI, *Physiol.* B. 2. Abthlg. 2. 1. p. 176. Anm. 5. — FR. MECKEL, *Hdb. d. menschl. Anat.* Bd. 4. 1820. 8.

5) J. MÜLLER, *vergl. Physiol. d. Gesichtssinns.* Leipz. 1826. p. 102. — v. AMMON, de genesi et usu maculae luteae in retina ocul. hum. obv. Vinar. 1830. 4. p. 7. 8.

6) STARK, in v. AMMON's *Zeitschrift für Ophthalmologie.* Bd. 1. Hft. IV. XXXII. p. 397.

v. AMMON l. c. Bd. 1. Hft I. p. 114. 2. bis foramen se invenisse narrat in retina morbose mutata. ARNOLD, l. c. p. 89., in fetu nunquam, in adolescentibus raro desiderari foramen contendit; adultis contra plerumque medullae nonnisi defectum adesse affirmat.

BERRES, in v. AMMON's *Zeitschr.* Bd. 3. Hft. 2. p. 269: *„der innere Raum des gelben Flecks umfasset ganz deutlich und unbezweifelt eine runde freie Stelle — die Centralöffnung der Netzhaut — durch welche die Hyaloidea durchschimmert.*

fateor. Sed ubi primo intuitu videre opinatus sum, accuratior hujus regionis, cum hyaloideae frustulo quam cautissime remotae inque disco vitreo expansae, investigatio, ope microscopii instituta, semper edocuit me, laminam tenuem adhuc fibrosam locum foraminis occupare; foraminis autem, ubi aderat, margines inaequalem semper atque laceratam figuram gestabant, ita ut a dissectione illud ortum esse pro certo habuerim. Ipse igitur etiamsi ne vestigium unquam foraminis viderim, minime tamen animus est omnino negare, quippe quod viri celeberrimi observarint. Verum enim vero fatendum est, in tanta partium mollitie atque teneritate, rupturam facillime foramen posse simulare. Microscopio porro simplici, atque primum lente sedecies diametros linearum Angl. augente, fortioribus deinceps lentibus adhibitis usque ad ducenties linearum diametros augentem, in hanc partem inquirens, observavi quae sequuntur. Quo loco maculam flavam obviam esse memoravimus, globuli medullares retinae luteo colore tincti apparent, ita quidem totam eorum substantiam penetrante ut neque pressione inter duas laminas vitreas adhibita, neque continua aquae lavatione possit deleri. Diutius autem aquae immersis, color luteus sensim expallescit, et evanescit omnino. In ambitu deinde maculae istius pellucidae, foraminis s. d. centralis, retinae medulla acuto margine desinere videtur; sed accuratius docet examen, externam nonnisi partem, quam corticem vocavimus, hoc loco desiderari, neque vero profundiorem, fibrillas scilicet retinae nodosas nec non tubulos articulatos pariter abesse. In illos vero inquirens, cum retina sub aqua cautissime hyaloideae detracta, in disco vitreo expandatur necesse sit, disquisitio difficillima sane est nec raro ad irritum cadit. Hinc plurimas fibras tubulosve varicosos, maculam pellucidam percurrentes, disruptos vides et, cum ob contractilitatem suam recellant, in ipso maculae ambitu disruptos fines libere prominere observabis. Nonnullos autem incolumes per totam maculam decurrere saepius vidi. Quae affinis est retinae pars paullo crassior validiores etiam continuo tubulos nerveos quam in re-

liqua retina mihi ostendere videbatur. Majori igitur hoc loco sentiendi facultate retinam gaudere probabile videtur, praesertim cum in hunc locum lucis radii colligantur necesse sit ad dilucidiorem rei imaginem cernendam [7]).

Praeterea fibras adhuc tenerrimas, multumque contextas, a membrana vasculosa retinae proficiscentes observare licuit. Vasculum autem in ipsa macula nullum, in ambitu plura vidi. Ejusmodi fibras multifariam decussatas et quasi reticulatas memorat etiam MACARTNEY [8]).

§. 5.

Nunc de origine maculae flavae disseram. In fetibus nunquam, in quo omnes consentiunt, excepto LEVEILLE' [1]), macula flava obvia est; nec non apud infantes recens natos usque ad primi anni finem plerumque desideratur [2]). Oriri autem videtur versus decimum quartum vel sextum vitae mensem. Tunc enim armato oculo posteriorem plicae transversae faciem perlustrando, prima maculae luteae rudimenta accurate discernere licet. In externa et posteriori retinae superficie primum apparere cel. ab AMMON primus edocuit [3]). Porro cel.

---

7) HALLER Elem. Phys. Lib. XVI. Sect. 4. §. 4. p. 470. dicit: „qua axis oculi retinam secat — creditur eo loco sensiliorem esse." Conf. G. R. TREVIRANUS, *Biologie*, Bd. 6. p. 563.

S. T. SOEMMERRING (de foram. centr. limbo luteo cincto, in Comment. societat. reg. scient. Gotting. Tom. XIII. 1-13. p. 8.) contra dicit sibi videri ea sede retinam non modo non sensiliorem, sed omni prorsus sensilitate destitutam esse, ob foraminulum illud.

8) MACARTNEY, in London med. gaz. 1833-34. Part. 6. p. 842. — J. MÜLLER, *Archiv für Anatomie u. Physiol.* 1835. Hft. I. p. 11.

1) Qui quidem in fetu jam octo mensium maculam flavam animadverti posse contendit. v. AMMON de genesi etc. p. 11.

2) MICHAELIS in retina infantis sex hebdomades nati illam vidisse affirmat. (*Journ. d. Erfindungen, Theorien* etc. St. XV. p. 11 et 12.)

3) De genes. et usu macul. lut. p. 13. Idem affirmat STARK, *Jen. Lit.*

ille auctor affirmat tanto clarius cognoscere se potuisse maculam lutei coloris, quanto major fuerit pigmenti nigri, in choroide pone illam secreti, copia, et quo arctior hic choroidis cum retina nexus. Hisce igitur rationibus permotus et quod pigmenti nigri, aqua diluti solisque radiis per aliquod tempus expositi, color fuscus in flavum transeat, denique quod similis coloris mutatio observetur, cum organa, unde pigmentum nigrum secernitur, e. g. iris, inflammatione afficiantur: rationibus hisce, inquam, permotus colligi posse existimat, luteum maculae colorem nigro choroidis unguini originem debere; vasa choroidis nimirum lucis radiis in retinae centrum agentibus ita affici, ut nigri pigmenti loco flavum deponere valeant [4]). Fautricem insuper habet haecce hypothesis observationem ejusdem viri cel., quippe qui in amau-

---

Zeitg. Apr. 1831. p. 21. — v. Ammon, *Zeitschr. f. O.* Bd. 1. Hft. IV. XXXII. p. 495-508.

4) Sententia antiquior illa, arteriolam ipsum foramen centrale perforantem flavum in ejus ambitu colorem deponere, haud ita multos sectatores invenit. Ita Home et Wantzel (Isenflamm u. Rosenmüller's *Beiträge.* I. Bd. 2 Hft. p. 157.), id quod refutare licet, existimarunt arteriam capsularem, priusquam in canalem hyaloideum immittatur, hoc foramen transire. Simili modo Stark (*Jen. Lit. Zeitg.* Apr. 1831. p. 21.) foramen centrale vasculum ciliare transmittere flavitiemque inde trahere opinatus est. Sed nusquam, in homine certe et superioris ordinis animantibus, ex choroidea vasculum retinam adit.

Berres (v. Ammon's *Zeitschr. f. O.* Bd. 3. Hft. 2. p. 268. 3.) denique dicit: „*Der äussere Umkreis des gelben Flecks ist meist durch zarten Zellstoff und, wie dieses* v. Ammon *näher beleuchtet, durch zarte Gefässchen mit den benachbarten Theilen der Choroidea in Verbindung gesetzt.*" Tela haec cellulosa subtilissima, quam Berres dicit, tunica mihi videtur Jacobiana maculam flavam undique involvens ut totam retinam; v. Ammon vero talem vasculosam retinae cum choroidea conjunctionem laudasse, equidem nescio; imo potius in commentatione sua egregia p. 12: „in facie retinae, dicit, posteriori plicae cum ea, quam tegunt, choroideae parte, conglutinatae quasi sunt et difficulter ab illa diducuntur; vasa tamen ab illis in hanc aut ab hac in illas irrepentia erui nequeunt etc."

rotici cujusdam oculis, pigmento nigro plane fere destitutis, maculam flavam retinae bis frustra quaesiverit [5]).

Sagacissimae huic hypothesi cel. ARNOLD [6]) majorem dignitatem indere conatus est, ex chemia repetitam; secundum quem nigrum choroidis pigmentum, constans e carbonio, muco, salibus quibusdam, nec non ferri vestigiis, ita decomponi dicitur radiorum lucis impetu, ut ferrum oxydatum hydraticum formetur, unde retina hoc loco flavescat.

Equidem vero, omni qua par est colens observantia summam utriusque viri in rebus anatomicis auctoritatem, huic sententiae assentiri nequeo.

Namque retina a pigmento nigro choroidis flavedinem trahere nequit, quod inde sejungitur strato illo celluloso-mucoso, tunica Jacobiana; flavus igitur color, a pigmento choroidis oriundus, priusquam ad externam retinae faciem pervenerit, tunicam Jacobianam antea pertingat necesse esset, quippe quae retinam ubique involvit, ipsique plicae inhaeret.

Illa vero hoc loco nunquam mihi luteum colorem ostendit, sed brevi satis post mortem spatio (quinta hora vixdum elapsa) instituta bulbi dissectione, clara omnino nec ullo colore tincta mihi apparuit. Globum enim, quod iterum atque iterum monendum est, oculi recentissimum nulla corruptione vel putredine flaccidum seligere oportet, si veram et retinae et Jacobianae tunicae naturam perspicere velis, quippe quae, primis jam corruptionis vestigiis apparentibus, nigro unguine squalens continuo reperitur.

Deinde pigmentum nigrum choroideae conflatur corpusculis microscopicis fusci coloris, rotundiusculis, interdum conicis vel angulatis vel adeo polygoniis et globulorum sanguinis magnitudinem triplo superantibus. Aqua imposita intumescunt; laminis deinceps duabus vi-

5) l. c. p. 14.

6) l. c. p. 85.

treis tanquam prelo interposita, in grana discedunt subtilissima $^1/_{1000}$–$^1/_{2000}$ lineae partem diametro sua exaequantia atque „*Pigmentmolecüle*" vocata [7]).

Ex meis autem observationibus microscopicis choroidis pigmentum, id quod in oculo equino primum, in vitulino, ovillo, porcino, humano deinceps inveni, componitur corpusculis determinatae figurae elegantissime et constanter sexangularis, oblongae aliquantum, anterius autem et posterius in mucronem obtusum turbinatae; cellulis, ni fallor, loculatis, quarum singulis loculamentis pigmenti granula minima (Molecüle) instrata tenentur [8]). Pigmenti granula sexagonis hisce imposita, externas potissimum partes occupant; in medio autem unoquoque sexagono punctum lucidum vides, ad instar umbilici paullo depressum, osculo folliculi s. cryptae sebaceae haud ita absimile. Cohaerent autem singula ἑξάγωνα et quasi conglutinantur materie viscida, pellucidissima quae, pigmenti frustulo inter duas laminas vitreas presso et dein siccato, in conspectum optime prodit. Eadem illa materies lucida — telam cellulosam habeo — cellulas s. corpuscula sexagona constituere videtur; namque remotis, quantum fieri potest, pigmenti granulis, figura sexangularis, lucida nunc, remanet. vid. infra §. 10. Quare si color ille luteus maculae retinae pigmento, nigro simili, vel ex ipsa nigri unguinis in flavum mutatione orto, originem deberet, iidem sane in macula flava globuli, qui in pigmento, obvii essent; neque enim pigmentum choroideae solvitur aqua, sed in minimas tantum moleculas, sub microscopio globulorum formam referentes, discedit. Nunquam vero tale quid ope microscopii detegere

---

7) E. H. Weber *in* Hildebrandt's *Anatomie*, 1r Bd. 1830. p. 91; Bd. IV. p. 86. — R. Wagner, in v. Ammon's *Zeitschr. f. O.* Bd. 3. Hft. 3. p. 284. — v. Ammon ibid. p. 285. Anm. 2. — Burdach, *Physiologie* etc. B. 5. *mit Beitr.* v. R. Wagner S. 180. — Schultze, *Systemat. Lehrbuch d. vergl. Anatom.* Berlin 1828.

8) Tab. II. Fig. 5.

potui. Sed quotiescunque disquisitionem repetii, fortioribus deinceps lentibus vitreis usus, praeter colorem istum, aequa ubivis flavedine globulos retinae pertingentem, nihil observare potui.

Ferrum denique oxydatum hydraticum, a choroideae pigmento proveniens, non esse, quo retina hoc loco flavescat, probat Jacobiana tunica interjacens, nec ullo colore insignis. Porro ferrum oxydatum hydraticum colorem e rubido fuscum potius quam flavum possidet, neque omnino aqua dissolvitur sive mutatur, cum flavus maculae nostrae color sub aqua mox evanescat.

Sed potissimum nobis placet, radiorum lucis validissimorum, assidue in retinae centrum agentium effectui tribuere, unde nervea retinae pars luteum induat colorem. Quodsi vero constat retinam ipsius cerebri partem esse atque propaginem, et plurimam inter utramque intercedere similitudinem, similibus etiam cum ceteris elementis, tum eadem illa materia pingui et cerebrum et retinam gaudere non est quod dubitemus. Et ipsa chemica analysis extra omnem dubitationis aleam posuit (conf. §. 1. not. 3.) [9]). Forsan igitur, ut novam hypothesin proferamus, materies illa pinguis, *stearine lamellosa* (Gmelin) aut *cerebrine* (Kühn) [10]) vocata, in cerebri substantia obvia, quam in ipsa retina adesse Lassaigne docuit, perpetuo validissimoque radiorum lucis, in hunc retinae locum incidentium, tactu ita mutatur ut luteum colorem pro albido induat. Etenim constat hancce pinguedinem, quae recenter parata in laminas albas et sericeas abit, solis

9) Prodiit etiam ex analysi chemica ab amicissimo A. Wiggers suscepta, fungum medullarem retinae materiem pinguem continere, phosphoro abundantem. Vid. A. Mühry, ad fungi med. oculi hist. symbolae aliquot. Gotting. 1833. p. 44.

10) O. B. Kühn, Diss. de Cholestearine eique similib. pinguedin. etc. Lips. 1828. p. 17-22.

Berzelius, *Lehrbuch der Chemie, übers. von* Wöhler. Bd. IV. Dresd. 1831. p. 14.

luci expositam croceo primum, fusco deinceps colore imbui. Eadem nascitur coloris mutatio, cum ad 90°C incaluit. Phosphoro nimirum abundat [11]), quippe qui luci solis vel calori commissus, oxygenium amat quam avidissime haurire. Cum oxygenio igitur, adipi illi erepto, phosphorus in acidum phosphoricum abit; pinguedo autem, ob oxygenium sibi detractum carbonio relative ditior, flavescit; etenim constat omnem materiem organicam, maxime vero pinguedineam, flavum colorem sumere, carbonii copia aucta.

Itaque radiorum lucis focus principalis mediam maculam centralem attingens, limbi quo illa cingitur, affinis flavedinem procreat; vel peculiari quadam ipsius luminis vi, vel etiam calore, simul haud dubie procreato, adipis — quam per nerveos retinae globulos pertinere memoravimus — colorem albidum in luteum mutante. Cui respondet quoque stria s. punctum fuscum in media interdum macula centrali obvium, quod omnibus pigmenti nigri, huic loco adhaerentis, frustulum visum est. Namque huc, ut in verum oculi centrum, fortissimus est radiorum lucis impetus; et hic etiam summum caloris gradum procreari haud alienum videtur, unde fuscum materies pinguis colorem sumat.

Verum enim vero a lucis impetu nasci luteum colorem, plurima suadent. Namque in fetu desiderari, in recens natis aliquanto demum temporis spatio praeterlapso, oriri supra memoravimus (p. 13.). Deinde in oculis occaecatis, ita ut lucis radii retinam attingere nequeant, (e. g. suffusione, leucomate, staphylomate laborantibus) evanescere aut certe imminui dicitur [12]).

---

11) Kühn l. c.

12) Schoen, *Ildbuch. d. pathol. Anat. d. m. Auges.* Hambrg. 1828. p. 202. — Reil, *Archiv f. d. Physiol.* Bd. II. p. 471. — Berres, in v. Ammon's *Zeitschr.* Bd. 3. Hft. 2. p. 270. — Rudolphi autem (*Grdr. d. Physiol.* Bd. 2. Abthlg. 1. Berlin 1823. S. 176.) maculam flavam invenit in oculo, cujus cornea obscurata prorsus exstitit; egomet ipse in femina quinquaginta annorum, dextro

Quod nonnisi in homine nec non simiis quibusdam [13]) obvia est, erecto, quo incedere solent, vultui adscribitur. Coelum nimirum spectantibus oculi splendidissima luce continuo perstringuntur, contra quam varia variis animantibus tutamina praestitit natura. Quadrupedes nempe vultu incedentes ad terram prono, membrana insuper nictitante muniti sunt; avibus *pecten* s. *marsupium*, organon illud per medium vitreum humorem ad lentis capsulam extensum, tanquam flabellum nimium arcet luminis splendorem; cujus analogon *processum falciformem* pisces acceperunt. In molluscorum nonnullis (e. g. Sepia), nec non insectorum oculis compositis, tota retinae et ultimi nervi optici finis superficies interior nigerrimo pigmento obducta est [14]).

§. 6.

Quoad usum maculae centralis, summas tantummodo res attingere liceat, ne commentatiunculae, mere anatomicae, fines transgrediamur.

Plurimis igitur placet tutaminibus oculi internis (qualis e. g. iris existit) eam adnumerare; lucis nimirum radios in hoc retinae loco imagi-

---

oculo in quintum annum cataracta lenticulari caeca, integram quidem sed minus certis finibus circumscriptam maculam luteam observavi.

13) E. Home, Phil. Transact. for the year 1798. P. 2. p. 332. — Blumenbach, ill. ad cineres usque colendus praeceptor, apud Simiam sylvanum et Simiam cynomolgum foramen s. d. centrale reperit in media stria transversali cinerea. (*Hdbuch. d. vergl. Anatom.* 2te Aufl. Gött. 1815. p. 402.)

S. T. Soemmerring, in lucio et crocodilo; Knox (Edinb. phil. Journ. oct. 1823. p. 358.) in pluribus lacertis; Albers (*Abhdlg. d. Akadem. d. Wissensch. in München.* Bd. 1. p. 83.) in testudine; Carus (*Lehrbuch d. vergl. Zootomie.* 1834. 1r Thl. p. 413. Anmrkg.) in oculo bovino maculam nigram vel flavam invenisse legimus. Equidem vero in bubulis retinis frustra hucusque quaesivi.

14) G. R. Treviranus, *Biologie.* Bd. 6. p. 491. — R. Wagner, *Lehrb. d. vergl. Anat.* Leipz. 1835. p. 430.

nem pingentes, nigro choroidis unguine, pone illum expanso, quam avidissime hauriri; ne nimio splendore nobis, quibus (cum simiis) solummodo uterque oculus uno dirigitur axe, et stabilitate quadam in contemplandis rebus gaudet, nimis acris forsan sensus et visus perturbatio exoriatur. De qua sententia, a SOEMMERRINGIO primum prolata, uberius disputarunt varii scriptores [1]).

De origine autem maculae tenuioris, *foramen centrale retinae* dictae, plurima adhuc in tenebris delitescunt, cauta nonnisi et iterata humanorum fetuum tenerrimorum dissectione discutiendis. Namque in prima bulbi et retinae formatione res illa latere videtur.

Cel. HUSCHKE [2]), secundum quem retina, ut ceterae bulbi tunicae, duabus quasi haemisphaeriis aequalibus, initio quidem sejunctis, coalescentibus deinceps formatur, hoc loco refert diutius restare retinae hiatum, qui postea vero, ad instar fissurae cicatricantis, claudatur, et tenuioris nunc maculae, substantia nervea carentis, speciem prae se ferat.

Ill. DE BAER [3]) contra, qui retinam ipsius vesiculae cerebralis progeniem vesiculosam et integram quidem contendit, talem hiatum

---

1) S. T. SOEMMERRING, de foram. central. ret. hum. in Commentat. societat. reg. sc. Gottingens. A. 1795. Vol. XIII. p. 11.

J. F. BLUMENBACH, *Hdb. d. vergl. Anatomie.* 2te Aufl. p. 403.

BERRES, in v. AMMON's *Zeitschr. f. O.* 1833. Bd. 3. Hft. 2. XII. p. 269. 271.

v. AMMON, de genesi et usu mac. lut. Vinar. 1830. §. 4. p. 18. 19.

2) AEM. HUSCHKE, commentatio de pectinis in oculo avium potestate etc. Jen. 1827. 4. p. 12.

3) K. E. v. BAER, *üb. Entwicklungsgeschichte der Thiere.* 1r Thl. p. 77. — *„in der untern Fläche d. Netzhaut verläuft ein heller Streifen, in welchem dieselbe sehr verdünnt ist. Allerdings ist d. verdünnte Streif auch nach Innen gestülpt, aber nur sehr wenig. Die Verdünnung sieht aber gerade so aus, wie am dritten Tage die*

sive fissuram retinae loco laudato nunquam observavit, sed striam potius magis dilucidam ac tenuiorem ob minorem medullae copiam, similemque prorsus striae sive sulco, inferius omnes vesiculas cerebrales percurrenti.

In pullo gallinaceo tertio fere incubationis die hanc fissuram vel striam lucidiorem, per omnes bulbi tunicas currentem animadvertere licet. In retina ultimum quidem evanescere dicitur; neque vero omnis, cum posterius et interiora versus a nervi optici introitu spatium restet, quod, vel vere fissura sit vel macula tantum lucidior, marsupium transmittat. Quodsi macula solummodo tenuior est, pectinis immissio ita cogitanda videtur, ut illa ad instar vaginulae, magis magisque elongatae, marsupium involventis, in vitreum humorem impellatur, quemadmodum testis, ubi in saccum peritonei penetravit, descensum parans, hunc ad instar vaginae (processum vaginalem dico) secum abducit.

Locus autem ille marsupium recipiens ab introitu nervi optici interiora versus jacet.

Similem constat fissuram in inferiori et interiori parte retinae piscium inveniri, in nonnullis evanescentem provectiori aetate; in multis vero, piscibus scilicet spinosis, qui processu falciformi gaudent, per totam vitam remanentem: ut in Gado aeglefino, Gado morrhua, Lucio, Carpione, Siluro, aliis [4]). Ex piscibus cartilagineis Acipenser Sturio habet [5]). Uranoscopus scaber quidem et fissura retinae et processu falciformi caret, sed cicatriculam, striae ad corpus vitreum

vertiefte Furche, die durch die untere Mittellinie aller Hirnblasen durchgeht, oder die untere Naht der Rückenmarksblätter. Hiernach wäre die Netzhaut nach Hinten (oder Unten) beinahe gespalten."

4) J. Mueller, *vergl. Physiol. d. Gesichtssinnes.* Leipz. 1826. p. 135. Tab. III. fig. 19. — Carus, *Zootomie.* 1r Bd. p. 282.

5) Treviranus, *verm. Schrift.* III. p. 159. *Beitr. z. Anat. u. Physiol. d. Sinnesorgane.* Hft. 1. Brem. 1828. S. 81. Tab. II. Fig. 21. 22. 23.

prominenti paullum similem in inferiori retinae parte observavit HUSCHKE [6]).

Ex amphibiis reptilibus, organo pectini avium simili instructis, fissuram retinae per totam vitam retinere videntur: Lacerta agilis, Iguana, Chameleon, Monitor, alia [7]); aliis provectiori aetate evanescit, fetibus tamen adest [8]).

In fetibus mammalium CARUS [9]), et in ipsis embryonibus humanis tenerrimis J. MUELLER [10]) ejusmodi fissuram in inferiori retinae parte se reperisse affirmant. Aetate autem paullo provectioribus fissura evanescit et stria tantum pellucidior atque tenuior retinae superest [11]).

Talem striam, inferiorem retinae partem occupantem egomet ipse in embryonibus porcinis ex quinta circiter gestationis hebdomade, nec non in fetibus bubulis saepius vidi.

§. 7.

Sed fissura haec in omnibus, quod modo demonstravimus, animalibus certo vitae fetalis spatio obvia, atque colobomatis tunicarum bulbi (Iridis, Choroideae, Retinae) originem optime illustrans [1]), ad dubiam maculae centralis genesin aperiendam parum tantummodo valet.

Namque neminem fugiet fissuram, de qua hucusque locuti sumus, inferiorem et interiorem (nasum versus) retinae partem occupare et

---

6) OKEN, *Isis*. 1825. Hft. X. p. 1107. V.

7) WAGNER, *Hdb. d. vergl. Anatom.* §. 303. Anmerkg.

8) J. MUELLER, *in* v. AMMON's *Zeitschr.* Bd. 1. Hft. 2. p. 234. — EMMERT, in REIL's *Arch. f. Phys.* Bd. 10. p. 84.

9) CARUS, *Zootomie.* l. c. in felinis nec non in bubulis fetibus reperit.

10) J. MUELLER, l. c. p. 231.

11) ibid. p. 231.

1) v. AMMON, *Zeitschr. f. O.* Dresd. 1830. Bd. 1. Hft. 1. V. p. 55-64. — J. MUELLER, ibid. Hft. 2. XV. p. 230-237.

interno cantho oculi esse propiorem; maculam contra centralem, in homine et simia inventam, exteriorem ac superiorem retinae partem tenere et, cum externo oculi cantho respondeat, illi fissurae oppositam esse.

Quare si macula nostra centralis residuum sit fissurae, olim in retina obviae, haec alia quaedam sit, illi, quam supra memoravimus, mere opposita, necesse est. Quae quidem si inveniatur, nullum amplius dubium erit quin duabus retina formetur laminis sive haemisphaeriis, initio duplici (altera inferiori et interiori, altera exteriori atque superiori) fissura sejunctis, deinceps coalescentibus.

Duplicem vero ejusmodi tunicarum bulbi fissuram quae doceat, unica solummodo observatio exstat. EMMERT nimirum in embryonibus Lacertae agilis, ovo nondum editis, duas observavit fissuras, quarum altera inferiorem, superiorem altera choroideae partem percurrebat, ita ut duabus haemisphaeriis conflata videretur [2]). Per duplicem hanc choroidis fissuram retina translucebat; num et ipsa similiter fissa fuerit, proh dolor! haud memoratur; sed vix est quod dubitemus.

Deinde huc pertinere videtur Perca labrax, quae, cel. olim CUVIER testante, annulum istum vasculosum, choroidem posterius cingentem, *glandula choroidis* vocatur, duplici fissura in duas partes aequales divisum ostendit.

Equidem semel tantum in retina fetus bovini tale quid observasse mihi videor. Namque praeter illam striam tenuiorem inferius retinam legentem, in superiori etiam retina canthum versus oculi externum, quo loco arctissime hyaloideae adhaerebat, rimula seu locus aliquanto pellucidior plica absconditus adesse mihi videbatur. Jam vero cum in eo essem, ut levi penicilli tactu plicam explicarem, retina,

---

2) REIL, *Archiv f. d. Physiol.* Bd. 10. EMMERT und HOCHSTETTER, *Untersuchg. üb. d. Entwicklg. d. Eidechsen in ihren Eiern.* p. 92. Tab. 1. fig. 6. b. b.

utpote membrana in fetibus mollissima, dilacerabatur, adeo ut quod viderim pro certo affirmare non ausim.

Porro in humanis embryonibus, trimestribus circiter, futuram maculae centralis retinae sedem indicat quasi postica et externa quaedam, a nervi introitu, scleroticae protuberantia, cicatrici haud ita dissimilis. Namque sclerotica, quousque patet *protuberantia* illa *scleroticae fetalis* [3]), tenuior est et choroidem translucere patitur. Retina subjacens similiter tumet, et plurimis hoc loco plicis vel rugis suis tenuiorem illam maculam s. fissuram absconditam tenet. Cicatricem esse hanc protuberantiam tunicarum bulbi, hoc loco olim fissarum, probabile videtur, etiamsi observationes anatomicae, quas solummodo hic arbitras capere licet, prorsus desiderentur. Immo vero huic opinioni non exiguum ponderis accedere videtur, quod cel. ab AMMON observavit, in oculo colobomate affecto fissurae iridis, choroideae et retinae protuberantiam scleroticae *staphylomati* quod DEMOURS vocavit, *postico-inferiori* simillimam respondisse [4]).

Nec non in adultis retina, ubi macula flava est, paullum adhuc prominet, neque negari potest hanc regionem inter atque cicatricem aliquam similitudinem intercedere.

§. 8.

De parte ciliari retinae et de fine anteriori.

Retinae igitur pars posterior — quo res faciliorem habeat intellectum, retina quousque ad internam choroidis tunicae superficiem adhaeret, a nervi optici introitu usque ad corporis ciliaris initium: „*pars choroidea retinae*, *Choroidealtheil der Netzhaut*“ appellanda videtur — posteriori corporis ciliaris margini telae cellulosae stipatae vinculo densiori, quam ceterae choroideae adhaeret (conf. §. 1. p. 4.), adeo

3) v. AMMON, de genes. et usu mac. lut. p. 9.

4) v. AMMON, *Zeitschr. f. O.* Bd. 1. Hft. 1. p. 55-64. Tab. 1. fig. VII. fig. X. c.

ut dissolutio inde non sine magna opera perficiatur; multo facilius tamen in oculo recentissimo quam in vetulo; facillime, neque vero sine magna quidem partium vastatione, in oculo corruptione vel putredine flaccido. Id quod satis dilucide ostendere videtur, non vasorum vinculum, quod suadet WALTER [1]), retinam intercedere et corpus ciliare, sed telae cellulosae potius, aqua pariter atque putredine intumescentis ac deinceps liquescentis.

Ob firmissimum hoc loco retinae cum corpore ciliari connubium, illam plerumque nigerrimo muco, cingulum formante nigerrimum — *annulum mucosum* olim dixerunt — posterius accurate arcuatum, obtectam vides. Quam formam arcuatam s. undulato-dentatam *oram retinae dentatam* s. *serratam* denominarunt [2]). Sed externe tantum et superficialiter retina, hic nigro unguine tincta, ejusmodi dentatam naturam simulat. Namque pendet a zonula Zinnii substrata, margine suo paullum elevato, posterius undulato-dentato hic incipiente; quae, utpote prominula paullum, retinam adeo arcte et firmiter ad corporis ciliaris marginem posteriorem admovet, ut mucus niger inde solutus retinae adhaerescat, inque eam quasi imprimatur.

Sin vero aliquot (quinque vel sex) post mortem horis oculi recentissimi dissectio instituatur, pigmentum nigrum difficilius a choroide secedit, ita ut retinam parum aut nihil nigro unguine imbutam deprehendere queas. Idem fere, sed minus dilucide, contingit, cum ope penicilli pigmentum caute ablueris.

Tunc igitur, qua parte corpori ciliari adhaeserat retina, circulum vides ubique aequalem, paullo tumidulum, partem choroideam retinae anterius terminantem; *limbus retinae* bene vocatur. Crassio-

1) WALTER, Ep. ad HUNTERUM de ven. ocul. p. 27.

2) DOELLINGER, Fabric. ocul. hum. ill. ichnograph. Wirceburg. 1817. 4. p. 15-16. — HESSELBACH, *Bericht v. d. anatom. Anstalt zu Würzburg.* 1820. p. 43.

rem retinam non ultra procedere, manifestum est. Idcirco hic olim anteriorem finem plurimi posuerunt [3]).

3) De anteriori retinae terminatione inde ab antiquissimis temporibus anatomici et physiologi inter se discrepuerunt. Verum enim vero praeter Ferreinii (Henkel, in epist. ad Kesselring diss. de meth. Foubert.) opinionem, quae retinam in duas portiones, alteram medullarem, alteram crystallinam discedere jubet, quarum haec in duas iterum laminas fissa capsulam lentis formare dicitur; et illam prorsus singularem a Flandrin (Magazin encyclopédique ou Journal des sciences par Millin, Noel et Warens, T. II. No. VII. p. 329. — Reil, *Arch. f. Physiol.* Bd. IV. Hft. III. Halle 1800. S. 437.) pronuntiatam: retinae nimirum fibrillas tenerrimas fibris choroidis admisceri; quadripartita omnino exstat sententiarum varietas:

1. Prima igitur sententia eaque antiquissima, ab ipso jam Galeno prolata (de usu part. Lib. X. ed. Lugdun. 1550. p. 554), jubet: „retinam ad lentis usque circulum maximum extendi eique insertam esse." Hanc, ut alios multos taceam, secuti sunt: Winslow, Tr. de la tête §. 237; Cassebohm, meth. secand. p. 326; Lieutaud, essais anatomiques, art. II. p. 129; Haller, prim. lin. Phys. ed. Wrisberg. §. DXV. p. 288. (post vero, derelicta sententia priori, membranulam a retina diversam ad lentem produci arbitratus est, Element. Phys. Tom. V. Lib. XVI. p. 388); A. Monro, Treatises on the Brain, the Eye etc. Edinb. 1799. fol. chap. 3. p. 95-99. Tab. 1. fig. 1. n.

2. Altera, mox vero derelicta: „retinam vix ultra mediam bulbi partem extendi", habuit auctores: Vesalium, de corp. hum. fabric. Lib. VII. cap. 14; et Fallopium, institut. anat. p. 283.

3. Tertiam deinde: „retinam ad corporis ciliaris initium terminari", secuti sunt: Verheyen; Diemerbroek, anat. corp. hum. Ultraj. 1672. 4. Lib. III. cap. XVII; Morgagni, epistol. XVII, §. 47; Albinus, vid. Moeller, obs. circa retin. in Haller, disp. anat. select. Vol. VII. p. 199. §. XVII; Zinn, descript. anat. oc. hum. Gotting. 1755. 4. cap. III. §. IV. p. 116; S. Th. Soemmerring, icon. ocul. human. Tab. V. fig. 5 et 6; J. F. Meckel, *Hdb. d. menschl. Anat.* Halle 1820. B. IV. S. 92; Ed. Home, philosoph. transact. Lond. 1822. Lect. IX. Pl. VI. fig. 5. Pl. VII. fig. 2; Rudolphi, *Grdriss. d. Physiol.* Berlin 1823. Bd. 2. Abthlg. 1. §. 309. S. 173; Jacob, Med.

Accuratius autem hunc locum perlustranti nudis jam oculis, armatis vero distinctius, observare licet, ex eo circulo, quo retina

---

chirurg. transact. of Lond. 1823. Vol. XII. part. II. XXXVII. p. 492.; M. J. Weber (Bononiens. prof.), *üb. d. Strahlenblättch. im menschl. Auge.* Bonn. 1827; Schlemm, *encyclop. Wörterb. d. med. Wissensch.* Berlin. 1830. Bd. 4.; Henle, de membr. pupill. comment. Bonn. 1832. 4. p. 31.

4. Quarta denique sententia, propius jam ad veritatem accedens: „crassiorem retinae partem ad initium corporis ciliaris terminari, sed tenuiorem inde laminam ad lentem usque pergere, neque vero ejus margini innatam esse", primum auctorem habuit Wrisbergium, v. Haller, *Grdriss. d. Physiol.*, hrsgegeb. v. Wrisberg. Erlang. 1795. 8. §. 457; quippe qui affert retinae finem pone lentis circulum maximum apparere liberum et circumscriptum. Hunc igitur secuti sunt: Doellinger, fabrica ocul. ill. ichnograph. Wirceburg. 1817. p. 15; Hesselbach, *Bericht v. d. anatom. Anstalt zu Würzburg.* 1820. p. 43. Uterque vero contendit vasculosam solummodo retinae tunicam ad lentem usque extendi. — C. J. M. Langenbeck, *Nervenlehre mit Hinweisung auf d. Icon. neurol.* Götting. 1831. 8. S. 62. (*Icon. anatom. Neurolog.* Fasc. III. Tab. XVIII. fig. 3.) dicit retinam eo usque produci, quo zonula ad lentis capsulam transitum parat.

Libero undique margine, eoque mire plicato, terminari retinam et neutri, neque lenti neque zonulae, ultimum ejus finem adhaerere voluit Schneider, *d. Ende d. Nervenhaut im menschl. Auge.* München. 1827. 4.

Idem jam vidisse legimus Fyfe (Monro, l. c. p. 97: „on examining the Retina, it appears, that it has exactly the same Number of Folds or Doublings that the Choroid Coat has; for it enters double between the ciliary Processes, nearly in the same way that the Pia Mater enters into the Furrows of the Brain."), Schneider tamen, qui uberius rem descripserit et ante omnium oculos posuerit, laudandus videtur. Ejus sententiam confirmavit Cel. R. Wagner, Heusinger's *Zeitschr. f. d. organ. Physik.* Bd. III. Hft. 3. p. 359; v. Ammon's *Zeitschr.* Bd. 3. Hft. 3. S. 278.; sed contra denuo disputavit Fränzel, in v. Ammon's *Zeitschr. f. O.* Bd. 1. Hft. 1. 1830. p. 33.

Nihilominus tamen monendum est, Schneiderum verum retinae finem nondum cognovisse. Namque cel. Huschke demum retinam usque ad uveae

ad corpus ciliare adhaeret, tenuiorem laminam pergere antrorsum, quae quia, corpori ciliari choroidis substrata, eundem tenet cursum, et natura similiter plicata gaudet, *corpus ciliare*, s. *pars ciliaris retinae* bene denominatur.

Est autem lamina subtilissima, posteriori retina quarta circiter parte tenuior [4]), pellucida quidem, sed paullo albicans, ob pliculas, in quas composita tenetur, tenerrimas, elegantissime floccosas leviter refulgens. Corpor ciliari choroidis substrata, zonulam tegit [5]); illi firmiter adhaerens, cautissima nonnisi administratione inde detrahitur, huic adeo innata fere videtur ut mera nullo modo possit sejungi [6]). Neque tamen vasculosus his partibus nexus, sed tela cellulosa subtilis, ob magnam elasticitatem tenacissima, vinculo satis firmo cuncta jungere videtur.

Utrique igitur, choroidis corpori ciliari et zonulae Zinnii, retina ita interjacet media atque inserta est, ut plicis suis, paullum prominentibus superiora versus, binis processibus choroidis interposita sit, sulcis autem, inter binas plicas jacentibus, singulos processus ciliares choroidis recipiat. Inferius pari modo in zonulam leviter sulcatam sese insinuat.

---

marginem poteriorem, qua parte hic choroidem attingit, pergere docuit. Huschke, in v. Ammon's *Zeitschr. f. O.* Bd. 3. Hft. 1. 1833. S. 3-4.

4) Huschke, l. c. S. 8. partem ciliarem retinae infantis $1/200'''$ crassitudine haud superantem, in adultis tenuiorem etiam reperit. Pars autem choroidea retinae, pone limbum, $1/24$ ad $1/28'''$ exaequabat.

5) Bärens et cel. Döllinger quidem infra zonulam jacere partem ciliarem retinae et canalem Petitianum versus spectare olim crediderunt.

6) In juniore animali a zonula posse removeri v. Haller affirmat (*Emelent. Physiol.* T. V. Lib. XVI. p. 386.); id quod mihi nunquam contigit, namque in tenerrimis fetibus nondum formata videtur, in provectioris aetatis ubi inveni, zonulae adhaerebat pari firmitate.

Plicae, quas memoravimus, longitudinales, certis sensim intervallis de superficie partis ciliaris retinae ascendentes, cum forma tum decursu processibus ciliaribus choroidis simillimae sunt, unde: „*processus ciliares retinae*" nomen traxerunt [7]). Porro eae plicae sibi similes, sed alterne majores fere, origine debili sub limbum retinae procrescere videntur; eundo autem latescunt, ita ut, ubi anteriorem processuum ciliarium choroidis finem attigerunt, summa sit crassities.

Et his quidem plicis, numero circiter septuaginta, instructa pars ciliaris retinae sub choroidis corpus ciliare decurrit, processus involvens, ad intervalla eorum eminens, ubique arcte adhaerens. Deinde qua parte processus ciliares choroidis capsulae lentis incumbunt, anterius quam est circulus maximus, ea et ipsa quidem retina capsulae lentis adjacet, neque vero innata, quod olim credidere, conf. not. 3. 1., neque inserta, nec ullum aliud cum ea connubium iniens [8]). Sed cum ad anteriorem processuum ciliarium choroidis finem pervenit, mutato subito cursu superiora et posteriora versus reflectitur, eodemque modo, quo inferiorem, superiorem nunc processuum faciem vestit. Denique quo loco uvea ex orbiculo ciliari procedit, et processus ciliares deserunt planum cum choroide continuum, ibi desinit retina margine certo et acuto, inter finem posteriorem uveae et processuum ciliarium e choroide originem demerso; desinit, inquam, cum ultro prosequi nec aliis nec mihi unquam contigerit [9]). Hic locus, quo finem reti-

7) A. Monro, l. c. p. 97. — Tab. I. fig. 1. k. k. l. l.

8) Inter cataractae igitur per corneam operationem, retinae vulnus infligatur necesse est, ubi acus processus ciliares choroidis tetigerit, nihil vero offenditur, si solam lentem petis. In scleroticonyxi autem una solummodo ratio exstare mihi videtur, qua retinae vulnerationem evitare queas. Etenim si per ipsum corneam inter atque scleroticam limitem acum induxeris et, qui interius respondet, marginem ciliarem iridis transmiseris, retinae finem pone acum situm esse facile tibi persuadebis.

9) Cautissima sane et circumspecta, secundum certas quasdam regulas instituta bulbi administratione opus est, si nitidissimum specimen expansio-

nae posuimus, — anguli scilicet acumen ex distantia processuum ciliarium a margine posteriori uveae orti — orae anteriori orbiculi ci-

---

nis nervi optici et finis anterioris exhibere velis. Hoc vero prae caeteris monendum mihi videtur, ut globus oculi seligatur quam recentissimus et singulari quadam cura tractetur. Res ipsa recta tantum methodo investigata, neque adeo subtilis, neque ullo modo difficilis, neque omnino dubii eventus. Equidem hac methodo utebar: Bulbum oculi, musculis nec non tela cellulosa caute liberatum, in lancis vitreae, aqua limpidissima refertae, fundo, solea suberea nigricante munito, acubus, quibus uti solent Entomologici ad insecta defigenda, affixum teneo. Inde mediam scleroticam simplici sectione scalpelli primum, forficis deinde ope ita divido, ut incisio concentrica sit cum ambitu corneae. Tunc ita procedo, ut sensim sensimque remota sclerotica et cornea, choroides etiam tunica usque ad corporis ciliaris initium tam caute deglubatur, ut retinae pars posterior, quam *choroideam* diximus, circum humorem vitreum aequaliter ubique expansa maneat. Quo facto corpus ciliare choroidis, volsella captum et aliquantum elevatum, ope scalpelli leniter mulcendo, a parte ciliari retinae substrata usque ad finem anteriorem processuum solutum, anteriora versus reclinetur, ita tamen ut processus ciliares choroideae anterius retina adhuc circumvoluti teneantur. Postremo corpus ciliare cum iride longitudinaliter forficis ope dissectum latera versus distraho. Quo facto pars ciliaris retinae superne quidem, divulsa et a processibus ciliaribus choroidis sejuncta, formam coronae flocculentae exhibet, quam Schneider depinxit (*d. Ende d. Nervenhaut* etc. p. 19. Tab. fig. 1. c.); latera versus autem meram vides circa anteriorem finem processuum ciliarium choroidis sese reflectentem superiora et posteriora versus, et uveae inter atque processuum ciliarium originem terminari; id quod in majoribus bulbis, e. g. equinis bovinisve, nudis jam oculis patet, in minoribus autem, humanis scilicet, vitulinis, ovillis, suillis, aliis, armatis nonnisi conspici potest. Hac methodo paratum specimen, quod in Tabula I. figura I. exhibeo.

Patet qua Schneider utebatur methodo dissecandi, verum et ultimum retinae finem ostendi non posse. Namque corpore ciliari cum iride omnino removendo pars ciliaris retinae semper rumpatur necesse est, ubi anteriori fine processuum ciliarium choroidis cohaeret, portio autem ejus reflexa, in loco cui affixa est, remaneat. Hinc oritur forma inaequalis, dilacerata, coro-

liaris, cinguli istius albidi, cellulosi, quo anticus choroidis limbus terminatur, respondet. Constat autem hunc orbiculum ciliarem plurimos nervulos ciliares recipere. Quid igitur! Num forsan hoc loco connubium aliquod retinae intercedit cum nervulis ciliaribus? An, quod probabilius videtur, nervuli retinae nervis ciliaribus choroidis junguntur? (conf. infra §. 23. de nervulis retinae). Suadet certe retinae in locum memoratum arctissima affixio, quae inde mera detrahi nequeat; suadet denique nexus retinae inter atque choroidis arteriolas hoc loco obvius. Etenim nonnunquam ope microscopii vidi arteriolas tenues, inde a limbo retinae ad finem anteriorem recta via procurrentes; adeo in oculo fetus ovilli, ad partum fere maturi, cujus vascula quam felicissime massa rubra inferseram, arteriolas partem ciliarem retinae superantes, inque ipsam choroidem hoc loco sese immergentes observavi, (conf. §. 24. de membrana vasculosa retinae). Hinc pars nostra ciliaris retinae adeo firmiter choroideae, uveam inter atque processus, adhaeret ut mera inde nullo modo secedat.

Optime vero, et facillime quidem, retinae finem conspicere licet in oculo bovis et equi, quibus validior est. Neque tamen oculos, armatos insuper, fugit in homine, ove, vitulo, sue, lepore, erinaceo, ratto, mure, aliis. Idem esse videtur plurimis animalibus; nam piscibus quoque, processibus ciliaribus choroidis carentibus, retina ad posteriorem uveae marginem affigitur. Neque vero plicata apparet ob ipsum corporis ciliaris choroidis defectum.

---

nae flocculentae haud dissimilis, quam Schneider verum retinae finem perperam credidit. Deinde, quod monendum videtur, Schneider (l. c. p. 22.) in dissectionibus tenaculo utebatur illo scyphiformi (*Augenhalter*), cum retina, prout tenerrima oculi pars, aqua nonnisi aut liquido idoneo submersa possit enucleari; methodus in omnibus oculi disquisitionibus non satis laudanda. Quodsi vero retinam ope microscopii perlustrare velis, in aqua fontana vel putearia minus bene submersa tenetur, quippe qua globuli nervei intumescant aut forma mutentur; sed aqua destillata adhibenda est, cui sacchari albi ali-

§. 9.

Jam vero quae modo descripta est ciliaris retinae pars num vera sit retinae propago, ut de re ambigua adhuc agendum videtur. Etenim aliam alii auctores naturam et originem indidere. Aliis nimirum tenuior illa ciliaris retinae propago, vasculosa solummodo esse videbatur [1]); fibrosum retinae stratum huc pergere TREVIRANUS [2]), serosam tunicam (Jacobianam) esse FRÄNZEL [3]) voluit. Alii denique omnem retinam, extenuatam quidem, huc procedere credidere [4]).

Disquisitiones microscopicae super hujus retinae partis naturam sexcenties institutae [5]), haec me docuerunt. Stratum corticale — constans globulis nerveis (conf. §. 2.) — in ipso limbo retinae ad corporis ciliaris choroidis initium terminatur, neque super ciliarem retinae partem expanditur. Simul etiam fibrarum nodosarum maxima pars hoc loco desistere videtur. Pars tamen, quod iterum ac saepius

---

quantum, aut albuminis ovi aut denique serum sanguinis, vel tunicarum serosarum probe admiscetur.

1) A. v. HALLER, *Elem. Physiol.* Tom. V. Lib. XVI. Sect. 2; — BICHAT, anatom. descript. Tom. II. p. 447; — JACOB, l. c. p. 492; — HESSELBACH, l. c. p. 43.

2) G. R. TREVIRANUS, *Biologie.* Bd. 6. p. 557.

3) FRÄNZEL, in v. AMMON's *Zeitschr. f. O.* Bd. 1. Hft. 1. p. 33. 34.

4) ARNOLD, l. c. p. 83; — HUSCHKE, in v. AMMON's *Zeitschr. f. O.* Bd. III. Hft. 1. p. 6.

5) In disquisitionibus meis microscopicis ita rem tractavi ut, corpore ciliari choroidis remoto, unam alteramve plicarum in hac retinae parte obviarum, processuum scil. ciliarium retinae, libero fine super capsulam lentis prominentium, ope forficis rescissam, sub aqua laminae vitreae imponerem et modica luce observarem, lentibus vitreis deinceps fortioribus adhibitis. Ob pigmenti nigri globulos, cuncta plerumque plus minus oblinentes, res difficillima. Idcirco oculi quam recentissimi seligantur, et quod adest nigri squaloris, ope penicilli caute removeatur.

vidi, pergit et usque ad ultimum retinae finem continuatur. Attamen subtiliores mihi quam in posteriori — choroidea retinae parte — apparuerunt. Tubuli inprimis s. fila intermedia, quibus singuli globuli junguntur, tenerrimi hic fili speciem prae se ferebant, tamque debiles erant, ut levissimo tractu divellerentur, quo facto globuli sine ordine jacerent. Hi autem ejusdem sunt naturae, formae, magnitudinis, qua in fibris nodosis tenuissimis retinae posterius inveniuntur. A globulis in tunica Jacobiana obviis, rotundis, plane decoloribus (vid. §. 10. de tun. Jacob.) forma sua ovata magis, colore subcinereo, pelluciditate minori facili negotio dignoscuntur. Porro his substratos reperi tubulos varicosos, articulatos, certis intervallis tumidos, multo tamen debiliores quam in retina posteriori, et intumescentias minus distinctas exhibentes. Bis tamen in oculis bovinis, semel in humano quinta post mortem hora dissecto, tubulos illos varicosos clarissime distinguere potui.

Tenuiores igitur evadere videntur, quo magis finem retinae versus properant, et intumescentias suas sensim deponere.

His autem substrata invenitur membranae vasculosae tenuissima propago (vid. infr. de membr. vasculos. retin. §. 24), nervulos etiam continens arteriarum cursum sequentes (vid. infr. de nervulis retin. §. 23).

Componitur ergo pars ciliaris retinae ex tela cellulosa, qua corpori ciliari choroidis affixa tenetur; deinde ex vera retinae medulla [6]), fibris videlicet nodosis et varicosis; membrana denique vasculosa, illis substrata.

---

6) Veram medullam nonnisi nervorum inesse canaliculis cylindraceis, supra jam monuimus. Quare vox: „medulla" non melius quadrat ad retinae substantiam significandam, quam illa: „substantia nervosa." Satius esset dicere, retinam conflari substantia cerebrali. Quod cum bene sentiret cel. Burdach, vocabulum: „Neurine" tam nervorum quam cerebri substantiae nomen commune in locum illius: „*Nervensubstanz*" substitui voluit. (Burdach, *Physiologie.* B. 5. p. 63.)

Non mere cellulosam eam esse, quod FRÄNZEL credidit (vid. supr.), sed vere nerveam et ipsius retinae propaginem, facili experimento probatur. Etenim color albicans ex flavo subcinereus, kali caustici solutione adhibita, statim evanescit, remanente quod telae cellulosae inest. Pari modo deletur brevi sub aqua maceratione. Acidum nitricum dilutum hanc retinae partem, ut posteriorem, luteo colore pertingit.

§. 10.

De tunica Jacobiana [1]).

Extimam vero retinae faciem, quae choroidem spectat, obvolvit membranula tenerrima, vix oculis conspicua (conf. §. 2. p. 4.). Namque choroide

---

1) JACOB, professorem Dublinensem, hujus membranulae inventorem ad unum omnes laudant haud optimo jure; namque J. T. WALTER, professor olim Berolinensis, in oculo Aethiopis primum observavit atque dilucide descripsit in: Epistola ad HUNTERUM de venis oculi. Berolin. 1778. 4. p. 22. verbis quae sequuntur: „Facies interna choroideae non ita se habuit, sed potius ea a foramine per quod retina transiit usque ad terminum posteriorem corporis ciliaris, liquido ex albo griseo viscido oblinita fuit, quod spiritu vini affuso in tenuem lamellam mutatum fuit." —

Immo vero ZINNIO prius etiam eam innotuisse, in oculis certe spiritu vini detentis, nihil dubium est. ZINN. Descr. ocul. hum. 1755. p. 43. Tab. I. fig. 1.

Ante quam JACOB eam adumbraverit, etiam a WARDROP memoratam invenio, Essays on the morbid anatomy of the hum. eye. Lond. 1818. vol. II. chap. XXVII. p. 58: „The interior surface of the choroid coat has no connection with the retina, a slimy fluid being interposed between the black pigment and the nervous expansion."

HOVIO hujus membranulae notionem perperam tribuit FRÄNZEL (v. AMMON's *Zeitschr.* I. 1. 25.); namque retinam esse, cui HOVIUS papillosae tunicae nomen indiderit, ipsius verbis extra omnem dubitationis aleam ponitur. Legimus enim in miro isto libello: J. HOVII Tractatus de circulari humorum motu in oculis ed. nova Lugdun. Batavor. 1716. 8. pag. 37. ubi de choroidis quinque laminis sermo fit: „A parte interiori tegitur haec (choroidea) alia

tunica cautissime sub aqua remota, illa in conspectum prodit membranula, telae araneae subtilissimae haud ita dissimilis, colore ex albo griseo, omnino pellucida, viscida quae levissimo tractu vel aquae agitatione in filos deducatur, quasi mucum sub aqua agitatum subtilissimum spectes. Aqua breviter tantum servabilis, initio quidem in ea leviter intumescit, unde distinctius in conspectum veniat; inde vero dissolvitur, in frustula discedens levissima aquae agitatione, atque, duabus horis vixdum elapsis, omnino evanescit.

Neque melius spiritu vini retentam, meram servare mihi contigit; unde solidescit quidem atque albidior evadit, sed tantam simul nanciscitur fragilitatem, ut vel levissima vasculi, quo retinetur, commotione in frustula dilapsa illico evanescat. Similem adeoque majorem vim habent acida diluta.

Jam vero bulbis, quarta vel quinta post obitum hora dissectis,

---

membrana, ordine quinta, e striis oblongioribus, quasi nerveis constructa, Papillosa a me vocata, dum praecedentis tunicae neuro-lymphatica dispersa (ut vitreis egredientibus aptius superesset locus) in paululo majora conjungit. Quae neuro-lymphatica unita, nostra materia artificiose impleta, post prudentem nervi optici remotionem, papillarum tenuium ad instar, visui se offerunt; vid. fig. 1. Tab. 4; et fig. 6. Tab. 3. dum sunt vascula hanc tunicam deserentia, quae, postquam nervum opticum oblique perforavere, vitrei humoris corpus intrant, ac formant." Deinde pag. 38. dicit: "Ut uveam circulumque arteriosum humor aquosus, sic choroideas tunicas excipit humor vitreus." Nihil igitur dubium restat, quin Hovius retinam (Papillosam ipsius) choroideae adnumeraverit.

Anno demum 1819 Jacob eam descripsit (Philosophical transactions 1819. Account of a membrane in the eye, now first described p. 300-307). Eam vero, quae in oculo humano atque ovillo conspicitur, optime delineandam curavit in Medico-chirurgical Transact. of London 1822. Vol. XII. Part. II. Inquiries respecting the anatomy of the eye, by Arthur Jacob etc. p. 519. Plate IX. fig. 2. 3. — Vid. Tab. I. fig. 1. *.*.*.*.

prorsus eam deesse facile credas [2]); tanta est munditie atque pelluciditate, et tam arcte retinae adjacet; tunc igitur penicillo superficie retinae leviter permulcta, inde solvitur et facili opera explicatur, velamenti tenerrimi instar decoloris sub aqua fluitans.

Serius autem (e. g. vicesima quarta post mortem hora) suscepta disquisitione bulbi, a fusco choroidis unguine squalet, unde fuscum exterius sive e cano nigricantem colorem ubique induit. Hinc omnes fere eam pigmento nigro pictam describunt [3]), id quod a putredine solummodo incipiente, partes tenerrimas mutante, pigmentum facillime liquante, pendere potest, cum penicilli ope nigritiem abstergere valeas, inque oculis recentissimis nulla prorsus reperiatur.

In oculis humanis, equinis, bovinis, vitulinis, porcinis, ovillis, caninis, aliis nunquam desideratur; neque in fetibus ipsis, caninis certe ad partum fere maturis, equidem frustra quaesivi.

In omnibus autem hisce animalibus pari modo ac pari crassitie totam ubique retinam exterius involvit. Idcirco tunica Jacobiana, quod cel. Rudolphi et Arnold voluerunt [2]), oriri nequit a pigmento nigro dissoluto membranulam mentiente, quippe quod in animalium nonnullis, bove, porco, ove, aliis denique tapeto gaudentibus, certis choroideae partibus omnino desit.

Verum enim vero diversitas quaedam hic memoranda videtur in omnis aetatis equorum oculis mihi oblata, et talis quidem quae facil-

---

2) Inde factum est ut Rudolphi, *Physiol.* Bd. I. Abthlg. 2. p. 174. *Anmerk.* 3. prorsus eam negaret et, quod in oculis recentissimis nunquam reperiatur, praecipitatum vocaret pigmenti nigri, putredine ortum. Pari modo Arnold. l. c. p. 65. eam negavit. Fränzel, v. Ammon's *Zeitschr. f. O.* Bd. 1. Hft. 1. p. 33-34, et ipse negat: describit autem illius loco serosam choroideae.

3) Jacob. l. c. p. 302., sed ipse dicit se quadragesima octava demum post obitum hora bulbum dissecuisse. — Hesselbach l. c.

M. J. Weber (Bonon.) *die wichtigsten Theile im m. Auge, in v.* Graefe *u. v.* Walther's *Journ. f. Chir. u. Augenhlkd.* Bd. 11. Hft. 2. 1828. p. 380.

lime inducat in errorem, in quo ipse aliquamdiu versatus sum. Namque his intus ubique choroidem, et ipsam istam partem coerulei seu viridis splendoris, *tapetum* vocatam, obvestit lamina peculiaris, tenuis et nigricans, pellucida tamen adeo ut meram lentibus vitreis fortissimis perlustrare queas. Solummodo equis adesse videtur; in oculis bovinis, vitulinis, ovillis, suillis recentissimis continuo frustra quaesivi, nec ullam hic tapetum vel retina nigritiem ostendit. Equinis autem bulbis recentissimis, sclerotica cautissime enucleatis, sub ipsa choroide tunica, singulari cura removenda, prodit in conspectum *lamina* ista *nigricans*, totius ubique retinae extimam partem involvens, et tanquam tenerrimum velum illius albedinem transmittens.

Hanc aliquamdiu pro tunica Jacobiana, nigro unguine tincta perperam habui. Jam vero cum illam, ut sedulo examinarem, volsellis detraxissem, sueto loco suetaque forma vera apparuit membrana Jacobi, pellucida et pura nec ullo pigmenti pulvisculo madida. Pari diligentia confestim alterum equi bulbum lustravi, eademque prorsus in duodecim nunc oculis equinis reperi. Ipsius deinde laminae nigricantis naturam ulterius indagandi cupidus, meram inde particulam exemtam cum lentibus vitreis fortioribus deinceps examinassem, en, nova prorsus mihi visa est et nitidissima pigmenti conformatio, quam, ut supra jam memoratam (conf. §. 5. p. 16.) et stricte quidem ad materiem tractatam non pertinentem, non possum quin paucis adumbrem.

Omnis igitur lamina nigricans [4]) choroidis, modo pigmento nigerrimo obductae, modo, inprimis prope ingressum nervi optici, tapeti viridi splendore refulgentis superficie interna tam laxe annexa est, ut, sumta choroide, Jacobianam et retinam ubique tegat. Vasorum sanguiferorum omnino expers. Conflatur autem, quod supra memoravimus, corpusculis oblongis, nigricantibus, figurae accurate atque distincte sexangularis, non ejusdem ubivis magnitudinis, et sanguinis globulos triplo vel quadruplo circiter diametro superantibus. Inde a latere adspicienti mihi cras-

4) Tab. II. fig. 5.

sities aliqua esse videbatur, immo vero figuram pariter angulatam hic quoque animadvertere mihi videbar, neque multum dubito quin prismatica sit sexangularis, etiamsi eam luculenter dignoscere non possem. Singula haec sexagona striis sive intervallis lucidis linearibus sejuncta et finibus certissimis ubique circumscripta, ita mutuo vinculo se invicem amplectuntur, et alterum alteri quasi adaptatur, ut finis unius subsequentibus binis interpositus sit.

Singulorum deinde intima fabrica cellulosa mihi videtur; etenim microscopii ope loculamenta, in ambitu potissimum obvia, discernere licet sepimentis tenerrimis sejuncta, quorum singulis unum alterumve granulum pigmenti nigerrimum instratum tenetur. Media autem sexagona lucidiori puncto, tanquam foramine, instructa apparent. Hinc tunica nostra, microscopio lustrata, perforatam speciem refert, neque, si a figura sexangulari recedas, dissimilis est structurae in foliis quarundam plantarum obviae; ipsa nimirum sexagona cellulis, puncta lucida stomatibus s. poris in epidermide, striae, quibus singula sexagona circumscripta sunt, lucidiores ductibus cellularibus (*Intercellulargängen*) plantarum ad amussim respondent. Porro per duodecim horas macerata corpuscula intumescunt et, amissa aliquantum sexangulari, globulorum jam nigricantium figuram exhibent; diutius autem maceratione protracta, discedunt et cellulis suis sive loculamentis minimis laceratis effundunt miram granulorum nigerrimorum copiam, nitidissima sane agilitate quadam se invicem modo petentium modo refugientium. Quod singulare phaenomenon „*Brownsche Molecularbewegung*“ dictum, nemo non ignorat.

Tantum de fabrica laminae nostrae nigricantis proferre necesse erat. Jam ad ipsas ejus functiones accedamus, quae, singulari quadam equorum visus teneritudine et lucis impatientia hauriendae, tales esse videntur ut nimium tapeti splendorem mitiget. In boum, ovium, vitulorum, suum oculis, non pari teneritudine praeditis, hanc laminam desiderari, supra memoravimus. Ceteroquin vero in hisce animalibus inque homine ipso

eandem pigmenti choroidis fabricam sexangularem, intellectu quidem multo difficiliorem ob pigmenti crassitudinem, reperi.

De elegantissimae istius sexangularis figurae genesi nihil dubium est; namque constat quoslibet globulos omnino sphaericos et molles, sibi invicem circum circa adjacentes atque sese tangentes, ponderis globuli adjacentis pressui cedere et in hanc formam sexangularem necessario abire. Omnem vero materiem organicam primitivam (*Urbildungsstoff*) forma mere sphaerica gaudere constat.

Sed punctum illud lucidum, medium unumquodque corpusculum sexangulare occupans, quid sibi velit, vix equidem dirimere ausim. Sed quid mihi videatur, proferam. Namque illud cum manifestius mihi apparuisset in facie laminae nigricantis exteriori quae choroidem spectat, satius esse censebam si, catagraphica bulbi sectione facta et enucleato vitreo humore, ita procederem ut, retina cum tunica Jacobiana remotis, lamina nigricans in interna choroidis facie remaneret. Quo facto choroidis frustulum, cui lamina nigricans instrata haerebat, lente vitrea examinabam, et cum laminam nostram a crassiori pasta pigmenti, quae (exceptis iis partibus quae tapeto gaudent) Choroidem intus obvestit, removissem, interna choroidis superficies non laevis omnino sed filis libere prominentibus subtilissimis aspera videbatur. Haec fila — fibrillae telae cellulosae mihi videbantur — plurimum inter se contexta libero fine, tumido aliquantum et fere clavato, et nigro unguine tanquam pruina consperso externam laminae nigricantis faciem spectabant; immo vero finibus suis liberis et clavatis lucidis istis corpusculorum sexangularium punctis respondere mihi videbantur, ita ut parum absit quin his tanquam osculis illos (fines clavatos) recipi, ibique pruinam nigerrimam, in loculamenta singula deinceps abituram, deponere arbitrer. Sed haec hactenus.

§. 11.

Ad tunicam Jacobianam redeamus, quam dum vita viget et in oculis recentissimis nihil imbutam esse nigro unguine non est quod

mireris; etenim cavet singularis illa pigmenti fabrica ne granula pigmenti minima exire partesque vicinas pertingere possint, nisi ipsis cellulis, quibus inclusa tenentur, putredine deletis.

Deinde tunica Jacobiana arctius, quam choroidi, retinae adhaeret, eamque a nervi optici introitu in bulbum ubique involvit, atque in ipsam maculae luteae plicam demergitur; vasculis neutri juncta, et ipsa expers vasorum [1]).

Ideo autem retinae adnumeranda videtur, quod firmius huic in oculis recentissimis quam choroidi adjacet. Oculis contra spiritu vini diutius servatis, unde corpus vitreum cum retina aliquantum collabitur atque coagulatur, choroidem sequitur, tanquam pruina albicans tenerrima intus eam vestiens. Inde multi, huic adnumerantes, *serosam choroidis* illam vocarunt.

De anteriori fine mirum quantum discrepant scriptores anatomici. Antiquiores enim (J. T. Walter et Jacob) [2]) ad posterius corporis ciliaris initium eam terminari crediderunt; ex recentioribus autem M. J. Weber [3]) eam tunicae Demoursii injungit; Fränzel [4]) in capsulam lentis transire, eamque cum processibus ciliaribus

---

1) A. Jacob, Philosoph. Transact. 1819. p. 300 - 307, contrarium quidem affirmat: „I find that the retina is covered on its external surface by a delicate transparent membrane, united to it by cellular substance and vessels", sed nihil vasculosi adesse indagatio microscopica manifestius docet, quam ut hac de re disputandum sit.

2) Walter, ep. ad Hunter. p. 22. — Jacob, philos. Transact. 1819. p. 300-307.

3) v. Graefe u. v. Walther's *Journ. f. Chir. u. Augenhlkd.* Bd. 11. Hft. 3. S. 380.

4) Fränzel, *in* v. Ammon's *Zeitschr. f. O.* Bd. 1. Hft. 1. S. 26. nostram tunicam sub nomine serosae choroideae ita describit, ut nihil dubitemus quin illam viderit. In oculis recentibus talem, qualem describit, decursum illum vidisse haud nihil ambigam; in spiritu vini retentis potissimum talem anim-

choroidis jungere censet; HUSCHKE [5]), id quod magis placet, eam cum retinae ipsius anteriori fine desinere suspicatur.

Primo sane adspectu ad initium corporis ciliaris desistere tunicam Jacobi facile credas. Etenim in oculis humanis et, quos dissecui, ceteris recentissimis ulterius prosequi nunquam mihi contigit; sed ubi ad limbum retinae usque solvissem, continuo dilacerabatur, cum ulterius detrahere conarer. Semel tantum in oculo bovis, recens mactati, a parte ciliari retinae membranulam abstergere potui. Suadet deinde hic finem esse, quod, choroide remota, tunica Jacobi usque ad limbum retinae nullo fere nigro unguine squalet, inde ab hac parte autem cingulum nigerrimum in parte ciliari retinae conspicere licet. Porro membranula nostra aqua celeriter, duabus horis vixdum elapsis, dissolvitur, annulus autem ille nigerrimus — annulum mucosum veteres nominarunt — in anteriori retinae parte diutius remanet, nec sine magna opera abstergitur.

Contra haec autem monendum est, quod oculis spiritu vini servatis, quibus choroideae intus inhaerere Jacobianam dictum est, hac corpus ciliare choroidis aeque intus vestiri dilucide vides. Duas igitur opiniones adversarias miscere placet, ita ut membrana Jacobi, qualem in parte posteriori retinae invenimus, desistat in margine posteriori corporis ciliaris, inde vero robore aucta, telae cellulosae densioris instar, sub corpus ciliare choroidis decurrat, et una cum retina uveam inter atque processus ciliares verum finem assequatur.

De natura membranae Jacobianae similis dissensio est [6]). Prae-

---

advertisse arbitror, unde partium situm ita immutari diximus, ut tunica Jacobiana intimae choroidis superficiei adhaerescat.

5) HUSCHKE, *in* v. AMMON's *Zeitschr.* Bd. 3. Hft. 1. S. 6.

6) JACOB l. c. p. 301. dicit eam: a distinct and perfect membrane, apparently of the same nature as that, which lines serous cavities. Eum secuti sunt: M. J. WEBER (v. GRAEFE *u.* v. WALTHER's *Journ. f. Chir.* Bd. 11. Hft. 3. S.

ter eos qui plane negarunt (Rudolphi, Arnold), Döllinger et Schlemm mucosam laminam, M. J. Weber et Fränzel autem serosam nominaverunt. Verum enim vero frustulum hujus tunicae microscopio perlustrans, globulis constare vides, in homine omnino rotundis, pellucidissimis, ejusdem ubique magnitudinis — $^1/_{600}$ ad $^1/_{700}$ Lin.[7]) —, in equo autem et bove ovatae magis figurae. Cum iis, qui in muco narium inveniuntur, globulis comparanti mihi similes quidem, sed dimidio fere minores apparuerunt. His circumfusa est materies limpidissima et cana, nullius structurae. Neque vero ubivis eadem globulorum copia; sed ubi magis stipati jacent, simul etiam fibrillas tenerrimas animadvertisse mihi videor, multifariam sese decussantes, tantae autem teneritudinis, ut cum multo majoribus illis, in conjunctiva oculi obviis minime comparandae mihi viderentur[8]). Immo vero in equo et

---

380.) et Fränzel (v. Ammon's *Zeitschr.* Bd. 1. Hft. 1. S. 25.) quorum hic novum insuper nomen: „tunicae serosae choroideae" indidit.

Ad veritatem proxime accessisse videntur cel. Döllinger (nova act. med. natur. curios. T. IX. p. 268 sq.), quippe qui eam laminam mucosam dicit; et Schlemm (*encyclopäd. Wörterb. d. med. Wissensch.* Berlin. Bd. IV. 1830. S. 21., qui eam sub nomine: „*Schleimiges Gewebe*" describit.

Salomon, v. Gräfe *u.* v. Walther's *Journal f. Chir.* etc. Bd. 7. Hft. 3. S. 458. Jacobianam propaginem esse opinatur arachnoideae cerebri, quae cum nervo optico in bulbum continuetur. Arachnoidea autem, quam nos dicimus, duram meningem inter atque piam jacens, in bulbum oculi pergit, quod cel. Arnold primus docuit, similiter sclerotican inter atque choroidem collocata.

7) Huschke, *in* v. Ammon's *Zeitschr.* l. c.

8) Quapropter ex sententia Doct. Valentin stare non possum qui commemorat optimae notae librum: *die Physiologie als Erfahrungswissenschaft von* C. F. Burdach, *m. Beitr. v.* R. Wagner Bd. 5. *in* Hecker's *Annal. d. gesammt. Heilk.* 1835. Bd. 2. Hft. 1. IV. S. 55-72. Quippe qui, de tela cellulosa verba faciens, S. 63. dicit: *die parallelen, geradlinigen, senkrechten Fasern sind der Jacobschen Haut, der Conjunctiva und der Membrana* Wrisbergii *eigen.*

bove nihil fibrosi aderat. A globulis medullaribus retinae facilis est distinctio ob majorem pelluciditatem et formam (in homine) omnino sphaericam; cum illi globuli nervei opaciores sint, figurae irregularis, oblongae atque coloris ex albido cinerei.

Serosam igitur tunicam Jacobianam quae negent, cum fabrica aliquantum diversa tum hae fere rationes esse videntur.

Et primum quidem in serosis tunicis (e. g. peritoneo, pleura, pericardio, aliis) binas superficies et binas laminas distinguere oportet, quarum exterior (quae corporis superficiem spectat) mere vasculosa organis affixa est, interior autem anorganica et glabra cavum spectat, in quod humorem serosum, aquoso-albuminosum deponunt. Ejusmodi autem natura tunica Jacobiana prorsus caret; namque retinae potius quam choroidi adjacens, neutri firmiter affixa est; neque cavum spectat, sive intus vestit, nec ullo vasculo gaudet.

Sunt quidem qui humoris choroidem inter et retinam effusi copiam invenientes tunicae Jacobianae, morbose affectae tribuerint (Jacob, Jacobson, Fränzel [9]). Unde staphylomatis scleroticae originem duxerunt. Sed idem staphyloma scleroticae ab humore scleroticam inter atque choroidem effuso exoriri cel. v. Ammon docuit [10]). Quid igitur? nonne choroidi potius tribuendum videtur, unde liquidum illud effundatur? Namque ex sanguine proficisci quemlibet humorem, atque per vasorum parietes tenuissimos transsudare, quis est qui dubitet [11])?

---

9) Jacob, philosoph. transact. 1819. p. 302. — Jacobson, supplem. ad ophthalmiatr. Hafniae 1821. p. 9. — Fränzel *in* v. Ammon's *Journ.* Bd. 1. Hft. 1. S. 26.

10) v. Ammon's *Zeitschr. f. O.* Bd. 2. Hft. 2. S. 254. 2.

11) Addas etiam rationes et argumenta sane gravissima, quibus Henle (de membr. pupillari aliisque ocul. membranis pellucentib. comm. anat. Bonn. 1832. 4. cap. 7. p. 51.) sententiam de serosa Jacobianae tunicae natura refutat:

Deinde in os mutata dicitur tunica Jacobiana, ubi materies ossea choroidem inter atque retinam morbose deposita reperitur. Contra hoc vero monendum est, parenchyma tunicae vel organi cujuspiam nunquam in os mutari; sed materiem osseam vasa capillaria sub forma liquidi rigescentis deinceps atque ossescentis vel in tunicarum superficiem alterutram (aorta, pleura etc.) vel in parenchyma ipsum (e. g. glandul. thyreoideam) deponere [12]) videntur. Et ipse nuperrime in oculo humano obcaecato internam choroidis superficiem laminis osseis munitam inveni, Jacobianam autem tunicam nihil prorsus mutatam. Quare materiem osseam, ubi hoc loco invenitur, ex ipsis choroideae vasculis deponi persuasum mihi habeam.

Quibus omnibus rite perpensis, tunica Jacobiana stratum cellulosum tenue mihi esse videtur. Quodsi igitur telam cellulosam et mucosam nominis solummodo varietate inter sese differre dicas, celeberrimo Döllinger et Schlemm adstipulor, quippe qui, alter laminae mucosae, alter textus mucosi (*schleimiges Gewebe*), nomen illi indidere. Namque telae cellulosae forma primaria materiem exhibet semiliquidam, tenacem et ductilem, nullis initio cellulis instructam, ita ut tunicae nostrae ad amussim fere respondeat [13]).

„Sed nedum opprobrem, humorem istum post mortem has inter membranas accumulari potuisse, anasarca quot membranas serosas admittere nos cogeret? Nonne in corpore hydropico in ipsa musculorum substantia serum invenimus?" etc.

12) Langenbeck, *Nosologie u. Therapie d. chirurg. Krankh.* Bd. 5. Abthl. 1. S. 311. Anmerk. 1. — Meckel, *Handb. d. patholog. Anatom.* Bd. 2. Abthl. 2. S. 186.

13) C. F. Wolff. Nov. act. petropolitan. T. VI. p. 259. — G. R. Treviranus, *vermischte Schrift. anatom. u. physiolog. Inhalts*, Bd. 1. 2. 4. S. 125 dicit *„Alles thierische Zellgewebe zeigte sich mir als eine Schleimähnliche Substanz, die beim Auseinanderziehen sich in eine Haut ausdehnt, die in der Fortsetzung des Ziehens Fäden bildet. Unter der stärksten meiner Vergrösserung sahe ich in ihr höchst zarte,*

Et ipsa quidem serosa tunica, praeter vasculosam laminam, nihil aliud est nisi tela cellulosa in tunicam expansa; sed ad ejusmodi tunicae serosae notionem alia accedant necesse est, quae in tunica Jacobiana omnino desiderari supra diximus.

Ejusmodi igitur tela cellulosa, in membranulam tenerrimam expansa, format Jacobianam, usque ad posteriorem corporis ciliaris marginem extensam. Usus hic unicus esse videtur, ut retinam arceat a pigmenti nigri contaminatione. Ubi vero ad partem ciliarem retinae pervenit, densiorem subito et firmiorem nanciscitur naturam, adeo ut vinculo satis valido retinam hic choroide injungat. Cellulositatem hanc magis stipatam Jacobianae esse propaginem, microscopica disquisitio docet [14]). Eodem denique, quo retinam, fine terminari tunicam Jacobianam supra memoratum est.

§. 12.

Jam vero ad penitiorem ipsius retinae fabricam transeuntibus nobis, tribus iterum laminis s. stratis haec tunica composita apparet, arctissime quidem sibi invicem junctis, diversa tamen structura gaudentibus. In homine et majoris ordinis animalibus adultis res minus perspicua, nec sine arte singulae laminae separantur; in fetibus autem tenerrimis, nec non animalibus quibusdam inferioribus, e. g. piscibus omnia absque artificio manifestiora sunt, adeoque in oculos cadunt ut minime possint negari, etiamsi recentissimis adhuc temporibus a viris celeberrimis negata invenias [1]).

---

durchsichtige, meist geschlängelte Cylinder (Elementarcylinder), zwischen ihnen Kügelchen die das Ansehn der Eiweisskügelchen hatten und eine hallflüssige beide Theile einhüllende Materie, welche in ihrer zähen dehnbaren Beschaffenheit, ihrem Vermögen vom Wasser aufzuschwellen, und ihrem Ansehen mit dem erhärteten und wieder aufgeweichten Schleim der Bronchien übereinkommt." — Rudolphi, *Hdb. d. Physiol.* Bd. 1. §. 70.

14) Huschke, *in* v. Ammon's *Zeitschr.* Bd. 3. Hft. 1. S. 7.

1) Jam quidem Maitrejan, et post illum Ruysch praeter medullarem

In haec tria igitur strata retinam dirimere licet:

1. Stratum externum, corticale — cortex retinae — proxime excipit Jacobianam tunicam, et per totam — si unicum foramen centrale

---

substantiam membranosi aliquid, arteriolis interpositum in retina deprehendi testati sunt; arteriolarum extrema autem adeo esse numerosa, et tam arcte sibi invicem et intricate annexa, ut peculiarem repraesentent membranulam. F. Ruyschii opp. omn. Amstelod. 1737. respons. ad C. Wedel. in epistol. de ocul. tunic. p. 15. — Pariter etiam Albinus vasculosam retinae omnino propriam membranam nominat, a parte medullosa plane diversam. Conf. Moeller, de ret. p. 19 in Haller. disp. anat. sel. T. VII.

Zinn, Descript. anatom. oc. hum. Gotting. 1755. 4. cap. III. p. 112, et ipse quidem concedit vasculosam retinae peculiarem laminam referre videri, sed ultra hominum artem positum arbitratur alteram ab altera integram detrahi.

Accuratius deinde jam retinae fabricam descripserunt:

A. v. Haller, Prim. lin. physiol. ed. Wrisberg. Gotting. 1780. 8. p. 288. DXV., docens ejusmodi esse ut exterius globuli molles, quasi medullares, pulposam et crassiusculam laminam faciant: huic interius fibrae radiatae ex lamina cribrosa propagatae et antrorsum productae tenerius constituant involucrum, vasa arteriosa et venosa per intimam superficiem retinae rete faciant, quod in membranam consentiat.

F. Fontana, Traité sur le vénin de la vipère etc.; on y a joint des observations sur la structure primitive du corps animal etc. Florence, 1781. Tom. II. Rétine. p. 213-221, tria retinae strata describit: exterius, quod illi audit: la substance muqueuse, nerveuse non radiée; medium, la partie radiée de la rétine; intimum, membranam vasculosam retinae. Dicit enim p. 220: les vaisseaux rouges, et principalement les vaisseaux veineux sont en général couverts de fibres nerveuses de la rétine et de sa substance muqueuse. Sed veram strati fibrosi retinae naturam illum nondum cognovisse neminem fugiet; namque describit sub voce: la partie radiée de la rétine, fibrosam istam retinae cuniculi fabricam, nudis jam oculis conspicuam. De minimis autem fibris, s. tubulis s. d. primitivis erroneam ipsi speciem oculi mentiti sunt.

s. d. exceperis — retinae superficiem spargitur. Globulis autem nerveis minimis — dimidio, vel adeo tertia parte minoribus quam glo-

---

Recentioribus autem temporibus retinam simplicem tantummodo membranam, nec ullo modo in laminas separandam vocant: vir illustr. olim Rudolphi, *Hdb. d. Physiol.* Bd. 2. Thl. 1. S. 176, Anm. 5; et Arnold l. c. S. 91.

Salomon, v. Gräfe's *u.* v. Walther's *Journ. d. Chir.* etc. Bd. 7. Hft. 3. S. 458, tunicam Jacobianam retinae adnumerans, tria strata sumit: strat. externum, serosum, tun. Jacobi; medium, substantia medullaris ret.; internum, vasculosum.

M. J. Weber, v. Gräfe's *u.* v. Walther's *Journ. d. Chir.* etc. Bd. 11. Hft. 2, *üb. d. wichtigst. Theile im m. Auge*, S. 399, in duas laminas, alteram medullosam — retin. stricte sic dictam —, alteram vasculosam — membr. vasculos. ret. — eam secedere jubet.

Novissime autem cel. Ehrenberg, Poggendorf's, *Annal. d. Physik u. Chem.* Bd. 28. Stk. 3. No. 7. 1. S. 460, iterum iterumque laudandus et cerebri et retinae fabricam novo lumine illustravit. Sed perperam, vasa in superficie retinae expandi per stratum quod ipsi: *„Körnerschicht"* audit, fibrosum intimam sedem, hyaloideam versus, occupare contendit. In contrariam fere sententiam abit cel. R. Wagner, Burdach's *Physiol.* Bd. 5, *m. Beitr. v.* R. Wagner 1835, quippe qui, in duas laminas retinam dividens, S. 142 dicit: *„die untere, dem Glaskörper zugekehrte ist die Körnerschicht."*

Gottsche, *in* J. Müller's *Arch. f. Anatom., Physiol.* etc. Jahrg. 1835. Hft. 1. S. 68. de retina humana affert quae sequuntur: *Die Retina besteht, von der Choroidea aus gerechnet:* 1) *aus einer Art Zellgewebe, welches sich in Wasser mitunter als Haut gestaltet*; 2) *aus einer derben Haut*, fibrosa retinae? *das Substrat der* nervuli retinae, *ähnlich der dünnen Platte in der Schnecke, auf der die Nervenausbreitung liegt;* 3) *aus den* nervuli retinae, *der Ausstrahlung des* nerv. opticus; 4) *aus dem Gefässnetze der Retina.* De ordine, secundum quem Gottsche singulas retinae partes recenset, consentio; neque vero pariter mihi cum eo convenit dignitas, quam singulis indidit. Namque quod illi: „Fibrosa retinae, *Substrat der* nerv. retinae" audit, vera mihi retina est atque cerebri et nervi optici propago; nervuli retinae autem, quos ille dicit: *„Ausstrahlung des* nervus opticus", sunt nervuli ciliares retinae, arteriolis retinae incumbentes.

buli sanguinis — quibus hic illic majores aliquantum interstrati sunt, nec non fibris nodosis exiguis conflari supra (§. 2. p. 5) memoratum est.

2. Stratum medium — medullare — mere fibrosum reperitur et substantiae albae, s. medullari cerebri mirum in modum respondet. Namque externam ejus partem occupant similes fibrillae nodosae, quarum numerum exiguum in cortice retinae et cerebri observare licet; interiorem vero tenent tubuli varicosi, articulati — *Gliederröhren E.*

3. Intimum denique stratum, hyaloideae affine, mere vasculosum, numerosissimis constat arteriolis venisque, multifaria anastomosi intricatis, quibus tela cellulosa subtilis interposita est. Unde strati vasculosi, s. tunicae vasculosae retinae nomen bene traxit.

Antequam vero singula haec retinae strata accuratius perscrutemur, de cerebri cum retina similitudine pauca proferenda videntur.

§. 13.

De cerebri structura penitiori.

Retina — id quod infra videbimus — cum nervo optico a cerebro immediate proficiscitur; chemicam compositionem eandem fere ac cerebri esse repertam, supra monuimus. Quare etiam optimo jure, iisdem elementis organicis sive partibus primitivis et constitutivis utrumque formatum esse, suspicari licet. Et docet reapse tum cerebri tum retinae examen, ope microscopii institutum, penitiorem utriusque partis fabricam tantam intercedere similitudinem, ut hanc cerebrum oculi haud inepte dixeris.

Id quod ex methodo, qua retinam administravit, optime elucet. Etenim si penicillo, Merc. sublim. corros. solutione madefacto, retinam mulces, globuli retinae cum fibrillis nodosis nec non tubulis articulatis universi plerumque delentur, restant autem nervuli ciliares retinae, nervi centralis rami, vasculis instrati.

Sed res omnium, quae de structura partium organicarum suscipiuntur, disquisitionum sane difficillima. Etenim ad ipsam tantam indagationis microscopicae difficultatem, ut ex quo innotuit microscopii usus, in errorem saepissime abrepti sint viri celeberrimi, accedit summa partium teneritas tantaque singularum crassities et opaca natura, ut integrae lucem non transmittant, sed in frustula minuta laminasve tenuissimas discisae, plerumque elidendae insuper sint, antequam microscopio subjiciantur. Addes quoque errores, qui facillime nascuntur cum oculis ad talem laborem parum adsuetis, tum luce ipsa aut nimis, aut vitiose objecta collustrante, fatendum est laborem haud exiguum et indefessum, assiduitatem summam, nonnihil etiam prudentiae, quam cautissime cuncta perpendentis ac circumspicientis, ad tale opus requiri.

Integrum igitur annum in tenerrimis corporis partibus microscopice perlustrandis versatus, non sine multo labore, et post errores permultos usum denique exercitationemque aliquam cepi, ita ut, quae observaverim, candidus pronuntiare audere possim [1]).

---

1) Quas additas vides tabulae II. figuras, tubulos et fibrillas primitivas cerebri et retinae demonstrantes, cum manu parum exercitata delinearem, nonnisi legeram quae ill. J. Müller (*Hdb. d. Physiol. d. M.* Coblenz 1834. Bd. 1. Abthl. 2. S. 583. b.) de disquisitionibus circa nervorum structuram subtiliorem, a cel. Ehrenberg et Krause publici juris factis, nobis communicavit. Ipsas vero de hoc argumento disputationes (Poggendorf, *Annal. d. Physik u. Chemie.* B. 28. St. 7. 1833. S. 449-465; B. 31, No. 8. 1834. S. 113-123; B. 32, No. 3. 1834. S. 76-80.) cum imaginibus substantiae cerebralis et nervosae delineatis, nuperrime demum inspicere licuit. Tanto majori autem gaudio animus explebatur, cum vidissem figuras, quas ipse confeceram, optimis illis Ehrenbergii delineationibus quam simillimas esse. Id quod notandum mihi videtur, ne quis forsan, ampla illius viri auctoritate captum, similia finxisse me credat.

Qui inde a LEEUWENHOEK [2]) microscopicae cerebri atque nervorum idagationi operam suam navaverint, singulos enumeraturus, longior essem quam necesse est [3]). Sed duae potissimum viguerunt opiniones, quarum altera *globulos* esse affirmabat qui, glutine tenerrimo, limpidissimo sine ullo ordine juncti, vel in illo natantes omnem cerebri substantiam constituerent (LEEUWENHOEK, DELLA TORRE, BARBA) [4]); *fibrillas* altera laudabat aut globulis, glutine subtilissimo ex ordine junctis, conflatas (BAUER et HOME) [5]), aut cylindraceam formam referentes (MONRO, FONTANA) [6]), unde totum cerebrum quasi contexeretur.

Etiamsi igitur jam FONTANA, qui canaliculis s. tubulis omnem cerebri substantiam conflari pronuntiaverit [7]) laudandus videatur, per errorem tamen lapsus est ob lentium quibus utebatur vim nimis au-

2) A. a LEEUWENHOEK, in philosoph. transact. for the year 1674. p. 379. — Ejusdem Anatomia s. interiora rer. cum animatar. cum inanimatar. etc. ope microscop. detecta. Lugdun. Batav. 1687. 4. p. 29.

3) Accuratior scriptorum de hoc argumento enumeratio vid. in HILDEBRANDT's *Hdb. d. Anatom. d. M. von* E. H. WEBER, 4te Aufl. Bd. 1. S. 262-267.

4) GIOVANNI MARIA DELLA TORRE, nuove osservazioni microscopiche; in Napoli, 1776. oss. 16-19. vid. in PROCHASCA, de structura nervorum. Vindobon. 1779. p. 42. 76. — ANT. BARBA, Osservazioni microscopiche sul cervello e sue parti adjacenti. Napoli. 1807. 8. Germanice in: REIL *u.* AUTENRIETH, *Arch. f. d. Physiol.* Bd. X. Hft. 3. Halle. 1811. S. 459-478.

5) Philosoph. transact. for the year 1818. p. 176; 1821. P. 1; 1824. P. 1. Tab. I. Fig. 3.

6) F. FONTANA, traité sur le vénin de la vipère etc. on y a joint des observations sur la structure primitive du corps anim. T. II. Florence 1781. 4. sur la structure du cerveau p. 209-213, Tab. V.

7) l. c. p. 211: „Je me suis à la vérité toujours mieux assuré que la substance médullaire du cerveau n'est pas formée de simples globules ou corpuscules sphéroides; mais que c'est une substance organisée, une substance particulière, composée de cylindres, ou canaux transparents, irréguliers, qui se replient ensemble en manière d'intestins, et que j'appellerai *substance intestinale*, à cause de la forme sous laquelle on les voit. Tab. V, Fig. IX.

gentem, unde erronea illa canalicularum serpentino ductu flexarum imago exorta est.

Novissimis autem temporibus cum mira quadam cura atque sedulitate coeptum sit in omnes corporis partes tenerrimas juvante microscopio inquiri, cerebri etiam atque nervorum structuram penitiorem novo examini accuratiori subjecerunt anatomici. Qui inde redundavit eventus talis est, qui ad novas quemlibet indagationes magnopere impellat. Etenim tantum abest ut consentiant inter se scrutatores, ut in diversissimas sententias abrepti fuerint.

Namque cum cel. EHRENBERG observasset cerebrum, medullam, nec non sensuum nervos, qui dicuntur, altiores tubulis conflari nerveis, cavis certisque intervallis tumidis sive inflatis, ita ut varicosam aliquanto et articulatam figuram exhiberent [8]); ceteros autem corporis nervos — excepto sympathico maximo, eosdem tubulos cerebrales exhibente — cylindros esse aequales, cavos et medulla refertos [9]); cel. KRAUSE, contra disputans, docuit minimas cerebri fibrillas globulis compositas esse nerveis, qui ex ordine collocati, materia quadam viscida, limpidissima circumfusi et quasi conglutinati cylindros solidos formarent; plerumque simplicem solummodo globulorum seriem

8) Hancce articulatam tubulorum cerebralium figuram etiamsi FONTANA jam invenerit atque delineaverit (l. c. Tom. II. p. 280. Tab. IV. Fig. XI.), veram tamen illius naturam nondum perspectam habuisse eum, manifestum est. Duos enim depingit canaliculos sub nomine: canaux singuliers trouvés dans la substance du cerveau, quorum alter (Fig. XI.) tubulis cerebralibus articulatis simillimus, alter (Fig. X.) autem sine dubio venula erat, quales in cerebro et retina sub hac forma et ipse nonnunquam vidi.

9) EHRENBERG, *in* POGGENDORF's *Annal. d. Physik u. Chemie.* 1833. St. 7. Bd. 28. I. S. 452: „*Man kann daher diese knotigen, linearen Hirntheile weder Fibern noch Fasern nennen, sondern es sind abwechselnd angeschwollene (das ist varikose, gegliederte) Röhren* oder *Kanäle.*"

exhibere, sed ubi tumidi appareant, ibi globulos plures in glebam coactos inveniri [10]).

Verum enim vero inter has sententias dijudicare, utra vera sit, me quidem dedecet. Sed ipse quae viderim, candidus pronuntiare et a me haud alienum puto, et debeo. Quae cum ita sint, numerosissimis meis observationibus microscopicis fretus, omnia fere ab EHRENBERG de cerebri structura pronuntiata plane mihi confirmanda esse non possum non fateri. Tubulos cerebri, quos EHRENBERG detexit, articulatos nuperrime etiam comprobarunt J. MÜLLER, LAUTH, et VALENTIN [11]).

Omnis igitur rei difficultas atque sinister eventus cum in ratione solummodo versetur, qua cerebrum, microscopio lustrandum, tracta-

---

10) KRAUSE, ibid. Bd. 31. 1834. No. 8. S. 113: *„Ich finde constant in der frischen Hirn- und Nervensubstanz Fibrillen, die theils leicht geschlängelt parallel laufen, theils einander schräg durchkreuzen. Diese Fibrillen haben meistens einen Durchmesser von $^1/_{400}$–$^1/_{640}$ Par. Lin., sind aber stellenweise angeschwollen, knotig, und erreichen hier eine Dicke von $^1/_{200}$‴. Sie bestehen aus einer dehnbaren, zähen, vollkommen durchsichtigen, in Wasser auflöslichen Substanz, und aus sphärischen, weniger durchsichtigen, weissen Nervenkügelchen, die meistens einen Durchmesser von $^1/_{640}$‴ bis $^1/_{800}$‴ haben, zum Theil noch kleiner sind, zum Theil aber auch zu grösseren, rundlich eckigen Klümpchen von höchstens $^1/_{260}$‴ Dm. verschmolzen sind. Die Nervenkügelchen werden von der zähen, durchsichtigen Substanz zusammengeklebt und zu Fibrillen vereinigt. — In den dünneren Fibrillen liegen die Kügelchen in einer Reihe, in den dickeren finden zwei und mehrere neben einander Platz, ohne regelmässige Reihen zu bilden; die knotigen Stellen enthalten ein grösseres, aus mehreren zusammengeflossenen Kügelchen gebildetes Klümpchen.*

11) J. MÜLLER, *Hdb. d. Physiol. d. M.* Bd. 1. Abthlg. 2. Coblenz. 1834. 8. S. 584. — LAUTH, L'institut. Nro. 73; epitomatim *in* J. MÜLLER's *Arch. f. Anatom., Physiol.* etc. Jahrg. 1835. Hft. 1. S. 5-7. — VALENTIN, *über die Dicke der varikösen Fäden in dem Gehirne und dem Rückenmarke des Menschen*, *in* J. MÜLLER's *Arch. f. Anat.* etc. Jahrgang 1834. Hft. V. S. 401-409.

veris, methodum, quam nos adhibuimus, paucis adumbrare, haud ineptum videbitur.

Neque enim in quavis cerebri parte, neque qualibet methodo adhibita, aeque dilucide in oculum cadit tenerrima istarum partium fabrica, et multam operam consumsi, priusquam ad calcem pervenerim. Sed nitidissimum mihi praebuit tubulorum articulatorum specimen valvula cerebelli, recentissimo funeri exemta; unde igitur cum frustulum, satis minutum ut lucis radios transmitteret, caute solvissem inque lamina tenui vitrea, cui objecta imponi solent (*Object-Träger*), ita expandissem, ut fibrillarum decursus et forma quam minimum immutaretur, neque humectando illud aqua vel alio quodam liquore, neque premendo, altera lamina vitrea superimposita; tunc ope lentis vitreae, ex *crystallo montana* elegantissime confectae, ducenties circiter et quinquagies objectorum diametr. lin. augentis, scrutinio ad lucem moderate et mite cuncta collustrantem instituto, mira quadam perspicuitate articulatam istam figuram animadvertere licuit. Deinde altera quadam minori lamina vitrea superimposita ita ut objectum haud validiori pressui, quam ponduculum ipsius laminae afferret, esset obnoxium, tantum abfuit ut partes tenerrimae inde disturbarentur delerenturve, ut, evolutae magis laminae pressu, tanto majori perspicuitate oculis sese explicarent. Jam vero cum in eo essem ut, quae vidissem, delinearem, tunc aquae saccharinae pauxillulum laminae vitreae superioris margini circumfusum, quo minus aërio tramite exaresceret medulla, optime impedivit.

Validiori autem pressu tubuli cerebrales illico discedunt, ita ut nihil fere videas nisi corpuscula rotunda, ovata, vel irregularis figurae, singulas scilicet tubulorum intumescentias (articulos, *Glieder*) per vim istam solutas [12]), quas LEEUWENHOEKIO cognitas jam fuisse videbimus.

12) Quem pressum ut pro lubitu moderaretur cel. PURKINJE *pressorium* excogitavit: *der microtomische Quetscher, ein bei microscopischen Untersuchungen un-*

Deinde etiam monendum est ne cerebrum aqua fontana antea servatum, vel spiritu vini retentum, vel adeo putredine mollescens ad hanc disquisitionem seligatur. Recentissimum quodque optimum est. Sin autem madidum servare velis per aliquot temporis momenta, aqua saccharina, vel sero sanguinis, vel etiam, quod optimum mihi visum est, ipso illo liquore, in cerebri ventriculis plerumque obvio, sine ulla partium tenerrimarum mutatione bene retinetur. Praeter valvulam cerebelli, nervi auditorii etiam radices, ubi ex quarti ventriculi cerebri fundo emergunt, nec non ejusdem nervi in lamina spirali cochleae expansio medullaris [13]), deinde medulla oblongata et medulla spinalis, crura cerebri, fornix etc. tubulos illos articulatos optime mihi exhibuerunt. Neque tamen in caeteris cerebri partibus desiderantur. Qui vero ad hanc disquisitionem sese accingat, prae caeteris valvulam cerebelli hominis, bovis vel alius cujusdam animalis seligere velit.

Caeteroquin cautionibus, quas modo laudavimus, rite adhibitis neque in ulla cerebri parte, neque in animalibus quae inspicere licuit: bove, equo, vitulo, ove, sue, cane, capra, cuniculo, sciuro, mure musculo, ratto, ansere, anate, columba, rana temporaria et viridi, piscibus denique, unquam frustra quaesivi.

---

entbehrliches Instrument, *in* J. Müller's *Arch. f. Anat. u. Physiol.* Jahrg. 1834. Hft. V. S. 385. Taf. VIII. Fig. 1-6.

13) Fetus porcinus erat quartae hebdomadis, spiritu vini satis rectificato per aliquod tempus retentus, qui tubulos articulatos nervi auditorii quam elegantissime mihi exhibuit. Id quod mihi probare videbatur tum tubulos articulatos spiritu vini haud deleri, tum in fetibus jam formatam esse articulatam tubulorum figuram, quod utrumque negat doct. Valentin; J. Müller's *Arch. f. An. u. Physiol.* 1834. Hft. V. S. 408. Valentin, *Hdb. d. Entwicklungsgeschichte d. M.* etc. Berlin, 1835. 8. S. 183.

§. 14.

Substantia corticalis cerebri.

Anatome interior cerebri a *cortice* merito incipit. Praeter vasorum igitur in *substantiam cineream cerebri* — quam et *corticalem* vocant, etsi non ubivis exteriorem occupet locum — a pia meninge ubique immersorum copiam immensam, unde color ex subflavo et subrubello cinereus oritur, invenimus massam granulosam tantae subtilitatis, ut fortissima lens vitrea nihil offendat nisi puncta minima flavescentia, pulveri, quem nudis oculis adspicimus, similia atque exiliora, quam ut certam formam agnoscere liceat. Hanc autem perrepunt arteriae et venae numerosissimae, in rete vasculosum densissimum contextae, molles, ut levissimo pressu deleantur, adeoque tenues et angustae, ut nucleos solummodo globulorum sanguinis recipere valeant [1]). In anfractus omnes descendunt, inque fissuras cerebri, junctae atque circumvolutae cellulosi piae meningis textus propagine, unde fibrillae pellucidae, clarae, solidae, cylindraceae et flexuose currentes omne cerebrum perrepunt, quas ne ipsis cerebri fibris medullaribus adnumeres, bene cavendum est [2]).

---

1) Secundum mensiones micrometricas ab ill. E. H. Weber (Hildebrandt's *Hdb. d. Anat. v.* Weber Bd. 1. S. 270.) institutas, in nulla alia corporis parte vasa sanguifera subtilissima tanta angustia reperiuntur, quanta in cerebri cortice. Namque corticis vasa angustissima $^1/_{5100}$ pollic. Paris. partem diametro exaequabant; angustiora igitur sunt quam ut meros sanguinis globulos, ex ejusdem viri mensionibus $^1/_{5000}$ poll. partem adaequantes, transmittere valeant.

2) Lauth (L'institut. Nro. 73. J. Müller, *Arch. f. Anat. u. Physiol.* 1835. Hft. 1. S. 5.) praeter tubulos varicosos, paucos etiam memorat in cortice cerebri adesse tubulos majores, cylindraceos, quos equidem ut vere medullares agnoscere non potui; sed telae cellulosae fibrillae a pia matre proficiscentes, esse mihi videbantur, quod singularum fines externi una tantum stria vel linea obscuriori indicantur, cum tamen, si tubuli essent medullares, duplex

His omnibus deinde interposita est copia globulorum distinctius visibilium, itidem flavescentium, et eadem fere magnitudine qua globuli isti medullares, subcinerei retinae superficiem tegentes; ex parte libere jacent huc illuc sparsi, alii autem filo tenerrimo, pellucido in fibrillas minimas nodosae figurae, et lineae margaritarum haud absimiles copulantur; teneriores sunt, minus distincte apparent faciliusque rumpuntur quam fibrillae nodosae, his aliter simillimae, in medullari cerebri substantia obviae, ita ut originem illas ducere in cortice cerebri, atque ex minimis illis granulis, quae supra diximus, conflari probabile videatur.

Porro illis intersparsa jacent corpuscula majora pallida et decolora, forma modo mere rotunda et globulos sanguinis magnitudine vel exaequantia vel adeo superantia; modo omnino irregulari, pellucida, nec ullo ordine jacentia, quorum illa glebae forsan albuminis, haec autem singuli tubulorum varicosorum articuli esse mihi videntur, qui tubulis divulsis, ob contractilitatem suam globosam formam sumere amant.

Denique vero tubulos cerebrales, varicosos sive articulatos parum distincte hic observare licet, qui cum et numero et magnitudine multo inferiores reperiantur quam in medulla cerebri, radices quasi atque primordia tubulorum cerebralium esse videntur, ita ut corticem cerebri, fontem medullae forsan dicere queas [3]).

---

ejusmodi linea obscurior, externos et internos parietum terminos (*äussere und innere Gränze der Wandung*) ponens, adesse deberet.

3) Huic sententiae optime respondet quod major infantibus, minor adultis reperitur substantia cinerea, ejusque proportio ad medullarem decrescere videtur vergente aetate. J. F. Blumenbach, institut. physiol. ed. 4. Gotting. 1821. 8. §. 206.

§. 15.

Substantia cerebri medullaris.

Quemadmodum igitur, supremis gyris resectis, *alba cerebri substantia* s. *medulla* sequitur, initio quidem radicibus exiguis, striis radiatis albicantibus, oriunda, sensim latior et uberior evadens, universa denique inferius in basi encephali collecta; ita quoque tubulos cerebrales, unde medullaris substantia componitur, a cortice basin encephali versus tum magnitudine, tum numero sensim increscentes vides. Sed partium tenerrimarum, quae cerebri medullam constituunt, duplex ordo reperitur: alter *fibrillarum*, alter *tubulorum*.

Fibrillae autem globulis constant parvis, per simplicem seriem ita ex ordine collocatis, ut materia limpida, viscida in filum deducta jungantur, neque vero inter se contingant, sed filo isto distineantur. Plerumque singuli globuli majores ambitu reperiuntur quam filum illud intermedium, quo copulantur, et tum ejusmodi fibrilla lineam imitatur, in qua margaritae ita ex ordine collocantur, ut altera alteram non tangat, sed spatiolo, duplo vel triplo margaritae diametrum superante, distineatur; interdum autem filum intermedium, inter binos globulos obvium, horum magnitudinem exaequat, immo vero etiam superat, ita ut globulorum series filo isti pellucido quasi instrata appareat Verum enim vero cavas esse hasce fibrillas, equidem dignoscere non poteram; continuo enim simplex tantum stria obscurior externos fibrillarum terminos ponere videbatur.

Plerumque igitur cum filum, quo globuli ex ordine copulantur, his angustius appareat, nodosa exoritur species fibrillarum, unde *fibrillae nodosae* nuncupandae mihi videntur [1]). Intervallum autem,

1) Cel. Ehrenberg. l. c. S. 51. 52. sub eodem nomine, et ut magnitudine solummodo diversas recenset fibras cerebrales, quae, utpote fabrica aliquanto diversae, in *fibrillas* potius et *tubulos* dispescendae nobis videbantur. Namque illae, quibus „fibrillis nodosis" nomen indere placet, constant glo-

quo bini globuli distinentur, filum scilicet pellucidum globulos ex ordine jungens, *internodium* s. *filum intermedium* appellare haud ineptum videbitur.

Globuli, fibrillis nodosis modo longioribus modo brevioribus intervallis instrati, pellucidi quidem sunt, sed colore ex subflavo cinereo; forma magnopere varians, modo rotundiuscula, modo ovata magis, modo in circuitu obtuse angulata reperitur; plerumque non omnino sphaerica, sed superne compressa apparet. Deinde etiam magnitudo globulorum non eadem ubivis existit. Namque minimi, $1/4$-$1/3$ globuli sanguinis partem diametro circiter adaequantes, in substantia cinerea cerebri; majores, dimidio fere minores quam sanguinis globuli, in substantia medullari cerebri, nervo optico, olfactorio inque retina reperiuntur. Sed nunquam, quantum equidem animadvertere potui, globulorum sanguinis magnitudinem superant. Pariter etiam in omnibus animalibus eadem ad sanguinis globulos proportio esse videbatur, ut scilicet his dimidio vel tertio essent minores [2]), in rana temporaria autem ipsis nucleis globulorum sanguinis minores invenirentur.

Fila intermedia, quibus singuli globuli junguntur, et ipsa variae sunt longitudinis; plerumque autem globulorum diametrum longi-

---

bulis parvis, flavescentibus et subcinereis, certis intervallis sese excipientibus, et materie viscida in filum diducta copulatis. Hi autem tubuli sunt crystallinae prorsus claritatis et certis intervallis vesiculosi; cavum exhibent, quod in illis nunquam conspicere potui; globulis autem flavescentibus, quibus illae componuntur, omnino carent. tab. II. fig. 3. a. b.

2) Hildebrandt's *Hdb. d. Anat. v.* E. H. Weber. Bd. 1. S. 165.

Cel. Wagner autem (Burdach's *Physiol.* Bd. 5. S. 142.) contendit in animalibus, si ranam exceperis, globulos nerveos majores esse quam sanguinis globulos. Namque invenit globulos sanguinis bovis $= 1/400 - 1/500$ lin., globulos nerveos retinae $= 1/300$ lin. partem exaequantes. Ex hisce igitur mensionibus globuli nervei in retina et cerebro obvii quarta fere parte majores essent, quam sanguinis globuli.

tudinalem triplo superare solent. Crassitudine, quod memoravimus, modo superant globulos, modo pares sunt, modo etiam inferiores. Continuo autem simplicem solummodo globulorum seriem continent.

Ejusmodi igitur *fibrillae nodosae* summam substantiae cinereae cerebri partem componunt, nec non medullaris substantiae tubulis articulatis interstratae sunt; unde flavedo illa subcinerea corticem cerebri ubivis, medullam nonnusquam pertingens, pendere videtur, ad quam vasorum etiam contextus subtilissimi rubedo accedit.

§. 16.

Namque albedinem, qua medulla cerebri gaudet, *tubuli* procreant pellucidissimi, nullius coloris, et ad instar aquae limpidissimae crystallinae s. vitreae claritatis; quarum immensa copia mutuo sibi incumbens efficit ut opaca et albida appareat substantia medullaris, quemadmodum glacies aut vitrum, minutatim contusum, amissa pellucidităte albedinem nanciscitur. Etenim omnes pellucidae partes, non ita connexae invicem, ut lucis radii recta eas transire possint, opacae et albidae oculis nostris appareant necesse est, ob multifariam lucis refractionem.

Tubuli igitur *cerebrales*, medullarem cerebri substantiam constituentes, forma utuntur adeo singulari et a reliquis corporis partibus minimis (quas certe nos minimas vocamus) adeo diversa, ut facillime dignoscantur. Namque canaliculos s. tubos referunt teretes, tenues atque pellucidos, certis intervallis eleganter articulatos sive in vesiculares intumescentias inflatos [3]). Atque ab hacce forma prorsus singulari cel. EHRENBERG.: „*varicose*, (i. e. *abwechselnd angeschwollene*) *gegliederte Hirnröhren*" illos denominavit. Quod figura illis simile sit, vix aliquid reperiatur. Plantae quidem nonnullae, e. g. Cactus, caule gaudent similiter articulato; his autem singuli articuli

3) Tab. II. fig. 3. a. fig. 4.

tam arcte sibi invicem insident, tamque brevibus internodiis s. geniculis coarctatis intercepti sunt, ut forma satis diversa exoriatur, cum in tubulis cerebralibus singuli articuli intervallo tenui (internodio) multo majori distineantur.

Intumescentia autem ejusmodi vesiculosa (articulus) non praeceps nascitur vel praerupta, sed tubuli ipsius diametro leniter aucta et increscente, et ubi ad summum intumescentiae jugum perventum est, pari modo leniter decrescente. Forma plerumque ovata, nonnunquam rotundiuscula et sphaerica reperitur. Magnitudo admodum variat, pro partibus unde exemti fuerint tubuli [4]). Namque in medulla oblongata, valvula cerebelli, nec non cruribus medullae ad pontem *Sylvii*, ubi validissimos tubulos continuo reperi, singulae eorum intumescentiae magnitudinem globulorum sanguinis duplo vel triplo superare videbantur; in minoribus autem tubulis articulatis, qui in ponte *Varolii*, cruribus cerebri inque thalamis nervi optici exstant, et ipsi articuli minores, vel attingunt solummodo globuli sanguinis magnitudinem, vel adeo illi cedunt.

Quae inter binos articulos exstat pars tubuli tenuior — *tubuli intermedii* nomine appellem — variae longitudinis est, et in minori-

---

4) Doct. Valentin (Müller's *Arch.* 1834. Hft. V. S. 403) tubulorum cerebralium (tubuli intermedii) diametros pollic. Parisin. invenit: in infima med. spin. = 0,000,290 — 0,000,303; in media med. oblong. = 0,000,315 — 0,000,454; in cruribus cerebr. = 0,000,230 — 0,000,494; in ceteris cerebri partibus nec non in anteriori med. oblong. = 0,000,227 — 0,000,235. Minima tubulorum cerebralium diameter exaequabat 0,000,160. Singulae autem tubulorum intumescentiae, eadem plerumque proportione increscentes atque decrescentes, tubuli intermedii diametrum duplo circiter vel triplo superant. — Inde ab infima igitur medulla spinali usque ad mediam medullam oblongatam increscit sensim tubulorum crassities, hinc autem subito imminuitur, et in cerebro, pedunculos si exceperis, eadem fere ubivis reperitur atque in anteriori medulla oblongata.

bus tubulis articulatis brevior, in majoribus longior reperitur; plerumque tamen articuli unius diametrum longitudinalem triplo superat [5]). Diameter autem transversa tubuli intermedii tertia fere parte minor quam articuli apparet.

Ubi tenuior tubuli pars ejusmodi intumescentiae affinis, ibi facillime rumpit, ni cautissime cerebri substantiam administraveris; hinc fit ut, duabus laminis vitreis interjecta si nimis elisa fuerit, singuli tubulorum articuli s. intumescentiae vesiculares a tubulis intermediis soluti, globulorum s. corpusculorum subrotundorum mirae pelluciditatis speciem prae se ferant, cum ob parietum contractionem elasticam sphaericam formam induere ament. Tale quid LEEUWENHOEK jam observasse non est quod dubitemus [6]).

Parietes igitur tubulos hosce articulatos formantes, mira quadam elasticitate praediti, tenerrimi sunt et crystallinae omnino pelluciditatis. Neque, cum eadem illa pelluciditate atque claritate gaudeat contentum quo tubuli replentur, illos discernere licet nisi ex duabus

5) Sed hic quoque pro loco diversitas quaedam observatur; etenim in illis tubulis articulatis minoribus in nervo auditorio, thalamo, et in crure cerebri obviis, cursu magis directo currentibus, intumescentiae, praerupte magis adscendentes, eodem semper ordine ac certis intervallis alternis et brevioribus sese excipiunt, ita ut tubuli intermedii longitudo eadem fere sit quam articuli diameter longitudinalis; qui autem in valvula cerebelli sunt tubuli majores, cursum magis flexuosum tenentes, longioribus intumescentiis gaudent, modo breviori modo longiori intervallo sese excipientibus, et quam mollissime assurgentibus.

6) A. A LEEUWENHOEK, l. c. p. 33: „Perductus ad cerebri partes, quae medullosae audiunt, incidi ibi in quosdam irregulares globulos diversarum magnitudinum, quorum nonnulli magnitudinem unius nostri sanguinis globuli aut attingebant, aut etiam superabant, quique quantum oculis judicari poterat, maximam partem constabant ex tenui, translucida et oleosa materia". Deinde paullo inferius dicit: „apparent mihi per fila retis modo contexta esse."

striis s. lineis obscurioribus, nigricantibus externe et interne tubulos cingentibus [7]). Duplicem ejusmodi lineam obscuriorem externos et internos parietis terminos indicantem, in majoribus solummodo tubulis discernere licet, in minoribus autem oculorum aciem eadem fugit. Majoris deinde tubuli disruptos fines si a latere paullo contemplatus fueris, lumen nonnunquam, obscuriori parietis termino circumscriptum quam dilucidissime dignoscere licet.

De contento, quo tubuli tument, vix certi aliquid observare potui. Namque vitreae prorsus reperitur pelluciditatis. Interdum solummodo locos quosdam quasi nebulosos in intimis tubulis deprehendere mihi visus sum, quasi levis fumus illorum cavum implevisset. Meliora observavit LAUTH [8]) quippe qui innumeram globulorum copiam in illis distinguere potuit. VALENTIN autem [9]) ejusmodi globulis tubulos repleri negat et, cum in substantia cerebrali minus recenti solummodo illos invenerit, corruptionis incipientis sequelam esse arbitratur. Et ipse quidem saepenumero globulos inveni tenuiori tubulorum parti (tubulis intermediis) insidentes, sed non omnino mihi perspectum est, annon superficiei potius tubulorum adhaeserint. Jam vero cum *Cyprini carpionis* cerebrum microscopice perlustrarem, et frustulum cruribus cerebri depromptum, quod optime mihi articulatos tubulos ostendit, duabus laminis vitreis tenuissimis interpositum graviter elisissem, tubulorum fines gelatinam limpidissimam sub forma fili tortuosi edidisse mihi videbantur. Haecce medulla, siquidem talis dici

7) Tab. II. fig. 4.

8) L'institut. nro. 73. epitomatim in J. MÜLLER's *Arch. f. An. u. Physiol.* 1835. Hft. 1. S. 5. 6.

9) l. c. S. 406: *„Seltener bemerkt man allerdings, vorzüglich in den angeschwollenen Theilen der Fäden, kleine, runde Körperchen mit völlig hellen Mittelräumen, von* 0,000075 *P. Z. Dm. Es kam mir nicht selten vor, dass gerade in den Hirnen und Rückenmarken, welche schon von Fäulniss etwas ergriffen waren, diese Körnchen häufig gesehen werden konnten."*

queat, subtilior erat quam quae in tubulis cylindraceis nervorum reperitur, attamen nonnullos globulos, iis qui nervorum cylindraceorum medullae admixti sunt similes, deprehendere mihi videbar. Simile quid in substantia medullari hominis, bovis, aliorum animalium videre nunquam mihi contigit; quare de contento tubulorum cerebralium parum mihi persuasum est. Doct. VALENTIN autem, ope pressorii illius microtomici elidens substantiam cerebralem, profluere vidit contentum tubulorum liquidum, limpidum vel parum lacteum et oleaceae naturae [10]). Verum enim vero liquidum esse, quod illos repleat, negare videtur quod leniter pressi neque fluidum edant neque forma mutentur; validiori deinde pressu adhibito, in corpuscula secedant modo spheroïdis, modo irregularis figurae; quod phaenomenon parietis articulorum a tubulis intermediis solutorum contractioni deberi, supra memoravimus. Hac ipsa igitur contractione elastica aut cavetur ne liquidum profluat, aut — quod probabilius videtur — gelatina potius est satis tenax, vel succus spissior, quo tubuli pleni sunt.

Deinde etiam chemica, quae microscopii ope institui, experimenta negare videntur et granulosum et omnino liquidum esse tubulorum cerebralium contentum. Namque cum medullae oblongatae, recenti funeri exemptae, frustulum in lamina vitrea ita expandissem, ut sine alterius laminae superimpositae pressu perlustrari posset, *acidi acetici* guttulas quasdam affundens observavi tubulos cerebrales, simulatque acido tangerentur, rotatione celerrima spirali circa axin suum torqueri, unde formae mutatio aliqua prodiit; neque vero inde dissolvebantur, neque contenti ipsius turbatio, vel alia quaecunque immutatio erat conspicua. Altera dein tubulorum portio, cum humectassem *kali caustici* solutione, solvebatur (sed serius quidem quam globuli medullares cerebri) ita ut initio exteriores tubulorum parietes solummodo delerentur, quo facto striae duae obscuriores, parietis fines indicantes evanescerent, integra adhuc articulata tubulorum forma; deinde autem leni decremento omnis tubulus exta-

10) l. c. S. 406.

besceret, remanente materia lucida nullius prorsus structurae. Quare si globulis s. granulis constaret tubulorum contentum, haec deleto pariete, in conspectum prodirent necesse erat; sin liquidum erat, diffluere debebat. Pariter quoque *ammonium causticum*, *kali carbonicum*, *mercur. sublim. corros.* illos delebat. *Spiritu vini* autem eos dissolvi, quod VALENTIN memorat [11]), animadvertere non potui; namque nervus auditorius fetus suilli, per duos menses spiritu vini satis rectificato retenti, quam dilucidissime adhuc mihi exhibuit tubulos articulatos.

Hoc autem intercedit inter medullam nervorum atque tubulorum cerebralium contentum, quod illa e finibus tubulorum cylindraceorum dissectis sponte protruditur ipsa parietum contractione, in his autem nullum profluvium conspici potest.

Decursus tubulorum cerebralium talis est, ut alter juxta alterum cursu modo directo modo flexuosiori iter faciens e cortice cerebri ad basin encephali descendat. In hoc itinere, maxime cum centrum encephali attigerunt, multifariam decussantur, ita ut, qui sinistri fuerant hemisphaerii, dextrorsum, qui dextri, sinistrorsum decurrant. Ejusmodi tubulorum decussatione gaudet etiam valvula cerebelli [12]), medulla oblongata, pons *Varolii*, nec non medulla spinalis. Veram anastomosin, aut duorum tubulorum in unum coalitionem nuspiam animadvertere licet.

Sed aliud quidquam mihi oblatum est, cujus naturam nondum satis perspectam habeo. Nonnunquam enim in valvula cerebelli hominis et bovis, nec non in parte dorsali medullae spinalis ovis, in tubulos incidi qui quasi praemorsi videbantur, et in intumescentiam abibant obtuso fine desinentem, ita ut talis finis cum tubulo in eum transeunte paullo flexuoso, receptaculo illi chemico, curvo collo in-

11) l. c. S. 408.

12) Tab. II. fig. 4.

structo, quod vocant „*Retorte*", simillimus diceretur. Ex bulbosa autem illius parte inferiori duo plerumque, vel tres tubuli tenuiores prodibant, articulis minoribus, rarioribusque instructi. Quid igitur, num tubuli hi teneriores ex intumescentia illa, tamquam fonte communi, pronascebantur? Ceteroquin singulos tubulos articulatos in plures vel duos ramos diffindi raro observatur [13]), id quod semel tantum vidisse memini.

De tubulorum cerebralium ultima origine incerti sumus. Cum in substantia corticali et rariores et multo teneriores reperiantur, eundo autem latescant quo magis ad basin cerebri adpropinquant, in illa initium eos capere probabile videtur. Sed quo modo aut qua forma in substantia corticali nascantur, densissimus vasculorum contextus eruere vetat.

§. 17.

Ex eo igitur loco, tanquam e fonte suo promanans tubulorum cerebralium moles, exigua quidem initio, sed eundo celeriter increscens, versus mediam cerebri partem undique decurrit, et, per ganglia complura (corpus striatum, thalamum etc.), unde novum illi medullae incrementum exoriatur, itinere facto, basin encephali tendit, ubi in plures columnas (crura cerebri etc.) crassissimas cogitur. Hinc igitur per varia foramina cranio exit, in fasciculos collecta, quorum major, *medulla oblongata*, in *medullam spinalem* continuatur, minores autem duodecim *nervi encephali* vocantur.

Jam vero priusquam per certa foramina exitum parant, omnes encephali nervi (exceptis tribus illis sensuum nervis superioribus) fabricam tubulorum cerebralium aliquantum immutatam ostendunt. Namque tubuli articulati in nervis, e cerebro emersis, longiores initio ar-

13) Ehrenberg l. c. Bd. 28, S. 452; Fontana, l. c. p. 211: „on disoit que quelques uns sont branchus, surtout les plus gros."

ticulos s. intumescentias exhibent, breviores tubulos intermedios, ita ut varicositatibus magis magisque in longitudinem extensis, tubuli intermedii tenuiores diametro sensim augeantur, usquedum, ipsorum articulorum validitatem assecuti, omnino evanescant. Quo facto omnis tubulus nerveus aequalem ubique et cylindraceam formam ostendit. Ejusmodi igitur tubulus nerveus, cylindrus dilucide cavus, crassitudinis aliquanto majoris, quam tubulus articulatus, unde ortus est, pulpa mollissima repletur. Haecce *medulla* cum ipsa parietum tubuli contractilitate urgente, tum maxime pressu quodam adhibito, e finibus nervorum discissis profluens nudis oculis colorem leviter lacteum praebet, armatis clara apparet pulpae pellucidae similis et granulis exiguis flavescentibus mixta (conf. supra §. 3. p. 6). Quam dilucidissime et facili opera hoc observare licet in nervis ex medulla spinali prodeuntibus, ubi tubulos articulatos medullae spinalis sensim in tubulos cylindraceos paullo validiores, $^1/_{120}$ lin. part. diametro exaequantes [1]) abire vides. Ejusmodi autem tubulorum nerveorum aliquot (numero circiter, quod mihi visum est, viginti) in fasciculum collecti atque neurilemate circumvoluti tenuissimas demum, quas nudis oculis conspicere licet, fibrillas nerveas componunt. Quare, si constat tubulos articulatos cerebri atque medullae spinalis in tubulos nervorum cylindraceos immediate abire, atque iisdem parietibus, unde illi conflantur, hos etiam formari, refutare licet sententiam a cel. WAGNER [2]) etiam nuperrime prolatam: ultimas et tenerrimas nervorum fibrillas nihil aliud esse, nisi canaliculas neurilematicas, medullam nerveam coercentes.

---

1) EHRENBERG l. c. S. 453.

2) R. WAGNER, *in* BURDACH's *Physiol.* etc. Bd. 5, S. 139: *Jeder Nerve enthält eine Anzahl zu grössern oder kleinern Bündeln verbundener feinster Nervenfäden; diese sind nichts Anderes als Röhren aus Neurilem, welche das Nervenmark einschliessen: durchsichtig, dünn, aber doch fest und unter dem Microscop von zwei deutlichen, enge beisammen stehenden Linien begränzt erscheinend.*"

Quodsi enim ita sese haberet, etiam cerebri tubuli articulati eodem involucro neurilematico gauderent necesse esset [3]).

Tubulos cerebrales contento gaudere uniformi prorsus atque pellucido, eandemque ob causam haud dignoscendo, nerveos autem medulla granulosa, distinctu facili stipatos esse, memoravimus. Jam quaeritur num illud vere medulla sit, subtilior quodammodo quam quae nervorum replet tubulos cylindraceos, an materies sit omnino diversa? Parum abest, quin illud opiner. Namque cum ad hanc quaestionem dirimendam me accingerem, eos potissimum nervorum locos perlustrandos ratus, qui tubulorum cerebri et medullae spinalis articulatorum in cylindraceos nervorum transitum mihi ostenderent; haud ita certis finibus distinctum deprehendi illorum contentum limpidissimum et horum medullam pulposo-granulosam, sed antequam tubulorum cerebri forma articulata in cylindraceam nervorum abiret, contentum quoque illorum limpidissimum magis magisque naturam medullae granulosam inducre mihi videbatur, adeo quidem leni tramite ut sensibus vix limites percipi possent.

Eosdem autem tubulos cerebrales articulatos in sensuum nervis, qui altiores dicuntur, usque ad ultimum nervi finem reperiri, neque quidquam illorum formam immutari supra monuimus.

§. 18.

Jam vero singula retinae strata accuratiori examini submittamus, unde, quid cerebrum inter et retinam intersit, vel quid utrique com-

3) Neurilema non esse, quo tenerrimi nervorum tubuli formentur, probat experimentum, quod Reil egit, facillimum a memet ipso saepius repetitum. Nervum nimirum, e. g. ischiadicum, acido muriatico diluto si immerseris, quod neurilematis inest, post dies aliquot plane dissolutum, facili opera removetur. Quo facto fibrillarum tenerrimarum albidissimarum innumera copia in conspectum prodit. Hildebrandt's *Anatom. v.* E. H. Weber. Bd. 1. S. 274.

mune reperiatur, optime redundet. Ordine igitur, quem supra secuti sumus (§. 12. p. 46.), retento, *primum* stratum corticale, *secundum* medullare s. fibrosum, *tertium* vasculosum contemplemur.

§. 19.

Stratum corticale retinae.

Corticem igitur retinae, qui tunicam Jacobianam spectat, componunt globuli nervei nec non fibrillae nodosae. (conf. supra §. 2. p. 4-5; §. 12.) Globuli duplicis sunt naturae. Alii nimirum, rariores quidem, sed majores inque extrema nonnisi superficie corticis retinae huc illuc sparsi, sphaerica omnino figura, sed plani, pellucidi, pallidi et globulis sanguinis, purpura sua — unde flavescunt leviter — privatis, simillimi, magnitudine aut pares his, aut inferiores [1]). Non ubique retinam tegunt, sed hic illic tantum ei insident, et muco tenerrimo glutinantur [2]). Ejusmodi globulorum immensa moles in ce-

---

1) Secundum cel. Ehrenberg globuli hi majores, decolores in superficie corticis cerebri, retinae et nervi olfactorii obvii magnitudine respondent nucleis globulorum sanguinis. Utrosque autem majores reperit in Amphibiis reptilibus: Rana, Salamandra, Bufone, quam in Mammalibus (l. c. S. 457). Quare globulos sanguinis esse arbitratur, putamine suo privatos. Conf. infr. §. 20. Cel. R. Wagner autem (Burdach's *Physiol.* Bd. 5. S. 143. 144.) hosce globulos decolores, in retinae superficie dispersos, minores reperit in rana, quam nucleos globulorum sanguinis; namque hi $^1/_{400}$-$^1/_{500}$-$^1/_{600}'''$, illi $^1/_{800}'''$ exaequabant. Mihi, quantum ex oculorum mensura judicare licebat, globuli isti in cortice cerebri et retinae dispersi apud hominem aut ejusdem magnitudinis, quam globuli sanguinis, aut paullo minores, apud ranam dimidio fere minores apparuerunt.

2) Fontana, l. c. p. 217. de strato corticali retinae, quod „la partie muqueuse de la rétine" denominavit, dicit quae sequuntur: „La partie nerveuse non radiée de la rétine, je l'ai trouvée aussi composée de petits grains sphéroides, contenus par une toile cellulaire très-subtile, transparente, dans la quelle ils paroissent en quelque sorte s'enchâsser."

rebro ubique, maxime vero in cortice, et alteris duobus sensuum nervis altioribus, auditorio et olfactorio reperitur; ita tamen ut externas potissimum partes occupet [3]).

Alii autem minores globuli, tertiam fere globulorum sanguinis partem diametro sua exaequantes [4]), pellucidi quidem, sed colore ex albido cinereo flavescentes, formam haud mere sphaericam, sed ovatam magis, interdum irregularem aliquantum et obtuse angulatam exhibent. Qui extremam retinae superficiem obtegunt, prioribus illis majoribus et mere sphaericis interspersi, eodem muco tenerrimo vincti sunt et sine ullo ordine jacere videntur; profundiores autem filo tenerrimo, pellucido ex ordine junguntur, ita ut lineis margaritarum haud ita absimiles sint, quarum singulae margaritae, inter se non contingentes, lineae, in qua pertusae haerent, spatiolo distinentur; namque filum illud intermedium, quo bini globuli dirimuntur, globuli diametrum triplo circiter longitudine superat. Eaedem autem fibrillae nodosae sunt, quas in cerebro supra memoravimus. conf. §. 14. 15. [5]).

Fila intermedia, quibus globuli ex ordine junguntur, eadem conflari

---

3) Tab. II. Fig. 1. a.

4) Quotiescunque hosce retinae globulos cum sanguinis humani globulis recentissimis, aquae saccharinae latice madidis, comparavi, minores illi continuo mihi apparuere; sed mensiones microscopicas cum instituere non potuerim, adparatu micrometrico carens, de hac re judicare nequeo; namque fallax est oculorum mensura. Secundum cel. Weber (Hildebrandt's *Anatom. v.* Weber. 1. Bd. S. 165, S. 266) globuli sanguinis $= 1/5000$ poll. paris., globuli nervei $1/8000 - 1/8400$ poll. paris. partem diametro exaequant. Cel. Krause (*Hdb. d. Anatomie.* Bd. 1.; Poggendorf's *Annal.* Bd. 31. 1834. No. 8. S. 114.) globulos sanguinis invenit $= 1/400 - 1/480'''$; globulos nerveos $= 1/640 - 1/800'''$. Cel. R. Wagner contra globulos sanguinis bovis invenit $= 1/400 - 1/500'''$; globulos retinae ejusdem animalis $= 1/300 - 1/400'''$. Proportio globulorum retinae ad sanguinis globulos igitur erat $= 3 : 4$.

5) Tab. II. fig. 1. b.

materia viscida, firmiori tantum, quam quae in extrema superficie globulos conglutinat, satis probabile videtur. Etenim tantae sunt teneritatis, ut ne levissimum quidem laminae vitreae pressum patiantur. Deinde aqua celeriter solvuntur, quo facto globuli libere natant. Sed firmiorem haud dubie atque tenaciorem naturam nacti sunt, quam materies illa viscida globulos superficiales involvens, quippe quae siccata demum in conspectum veniat, cum illos ope microscopii facile observare liceat.

Disquisitio microscopica hujus strati corticalis in recentissimis tantum oculis instituenda, neque ultra sextam post obitum horam procrastinanda est. Tunc vero superficie retinae (remota tunica Jacobiana) penicillo leviter mulsa, frustula inde strati corticalis facili opera solvuntur, quae, microscopio subjecta sero sanguinis aut albuminis in aqua destillata solutione assiduo humectanda sunt ne siccata forsan forma mutentur.

Ejusmodi strati corticalis frustula, aliquot horas aqua immersa discedunt; primum enim materies viscida, globulos superficiales glutinans, deinde etiam fila intermedia, quae globulos profundiores ex ordine collocant, aqua solvuntur; quo facto globuli per aquam natant. Hos enim aqua non solvit, neque mutat nisi diutius in ea retenti fuerint. Sin autem ultra horam duodecimam aqua servaris, globuli intumescunt formamque magis globosam nanciscuntur. *Spiritus vini* materiem viscidam, qua globuli junguntur coagulat firmioremque reddit atque albidam; globuli autem nervei pelluciditatem retinent. *Acidum aceticum* illam coagulat, hos nihil fere mutat. *Acida mineralia* idem efficiunt; plerumque vero globuli nervei etiam delentur. Kali causticum, Ammonium causticum, Kali carbonicum, Ammonium muriaticum, Natron carbonicum celeriter eos dissolvit. Mercurii sublimati corrosivi solutione materies viscida illico in coagulum album redigitur, unde tantam nanciscitur fragilitatem ut totum hoc modo stratum corticale retinae facillime removere queas; globuli ipsi non dissolvuntur.

Similiter ac materies viscida, qua globuli superficiales cohaerent, fila quoque intermedia, unde fibrillae nodosae formantur, se habent, nisi quod difficilius et serius aquâ dissolvuntur. Spiritu vini immersae albidiores et duriores evadunt, simul autem fragiliores aliquantum ita ut singula fila intermedia a globulis, quos junxerant, facile secedant et, squamularum formam referentia, per liquidum fluitent. Hinc igitur, cum primum fetus humani, spiritu vini servati, retinam microscopio lustrarem et summam ejusmodi squamularum copiam animadvertissem, hanc potius formam squamosam in fetu, ob globulos nondum formatos, inveniri aliquamdiu perperam opinatus sum.

Forma tum globulorum, tum fibrillarum nodosarum in cortice retinae eadem mihi visa est in homine atque in ceteris mammalibus, e. g. bove, sue, ove, caprea, cane, cuniculo, lepore, sciuro; eadem deinde in avibus, amphibiis et piscibus; eadem denique in fetu apparuit atque in adulto.

Crassitiem retinae in media ejus parte majorem esse DUGÉS affirmat [6]); et mihi quoque visum est summam hic strati corticalis crassitiem adesse. Pariter etiam in ambitu maculae centralis aucta aliquanto videtur corticis moles. Luteo hic colore imbutum esse, desiderari prorsus in macula centrali, foramine s. d. SOEMMERRINGII, supra memoratum est. (conf. §. 4.) In macula flava, quousque luteus color globulos pertingit, majores hi mihi apparuere; sed nescio annon ipso colore luteo factum sit, ut dilucidius apparerent atque majores sub microscopio viderentur.

In fetibus summa reperitur retinae crassities; adeo in fetibus porcinis ex quarta gestationis hebdomade tam crassa est ac fere callosa ut, choroide tunica remota, nec non vitreo humore enucleato,

6) DUGÉS, L'institut. No. 73; *über d. Gesichtssinn und d. Auge d. Wirbelthiere*, *in* BEHRENDT's *allgem. Repertor. d. med. chir. Journalistik d. Auslds.* Nro. 3. März 1835. S. 316.

illa tanquam putamen per liquidum natet inque eo servari possit sine ulla formae mutatione; id quod in adultorum oculis nunquam contingit. Mira haec retinae firmitas in fetibus solummodo pendet a majori corticis mole; quippe qui decrescere videtur atque imminui vergente aetate; etenim senibus tenuissimus est. Itaque robur summum retinae, et, si ad ceteras oculi partes spectaveris, nimium quidem fetibus adest, vera deinde, pro ceteris bulbi partibus, ratione gaudet media aetas. Decrepita denique senecta, quae hebetudinem plerumque sensuum comitem habere solet, et illa tabescere quasi videtur retina, quam in cadaveribus summa senectute confectis vere extenuatam reperi [7]).

Porro in fetuum retinis miram quandam corticis fabricam animadvertere licet, adeoque singularem ut memoratu digna videatur. Exterior nimirum retinae superficies in omnibus, quos dissecare licuit, fetuum bulbis recentissimis necdum spiritu vini immersis gyros exhibet nitidissime undulatos a posteriori retina anteriora versus flexuoso cursu tendentes, rugas scilicet albidas, intestinulis flexuosis et rotundis angulis tortuosis simillimas. Rugis hisce, ad instar intestinulorum flexuosis, sulci interjacent eundem cursum tenentes et, ob majorem corticis teneritatem, pellucidi [8]). Strati corticalis potius loci crassiores esse mihi videbantur, quam plicae, in quas tota retina abiisset; namque penicillo singulas rugas s. intestinula abstergere potui; et interior retinae superficies laevis omnino mihi apparuit. Ceterum autem

---

7) Ita in sene quodam 96 annorum, senili morte defuncto — qui ad supremum obitum usque tabellarii operosissimum munus tam integre sustinuerat ut longam quotidie duarum horarum viam, eamque asperrimam, bis plerumque conficeret, et cui omnes dentium alveoli evanuerant prorsus — utriusque bulbi retinam adeo extenuatam reperi ut morbose mutatam credidissem, nisi compertus fuissem nunquam illum oculis laborasse.

8) Tab. I. Fig. 4. a.

adeo elegans est haecce gyrata figura et ad certas quasi regulas confecta, ut inter bulbi dissectionem eam ortam esse nullo modo tibi persuadeas. Immo vero sulcos et lyras, cerebri superficiem distinguentes adspicere tibi videbere.

Similem fabricam in retina fetus humani trimestris nec non canis recens nati observavi. Apud infantes neonatos frustra quaesivi. De origine autem non omnino mihi constare fateor. In tenerrimis quidem embryonibus retina bullam nerveam format, pro ceteris bulbi partibus (inprimis corpore vitreo) ampliorem. Forsan igitur, cum exteriores bulbi tunicae (e. g. sclerotica) formantur et retinae arctius circumponuntur, una cum nervi optici constrictione, ipsa quoque retina constringitur aliquantum atque corrugatur; quae rugae corporis vitrei mole adaucta, sensim evanescant necesse est, adeo ut laevis postremo omnis retinae superficies appareat.

Quodsi retinam, recenti funeri exemtam, nudis oculis perlustres, remota tunica Jacobiana, glabram ubivis et nitidissime sericeam speciem exhibet, hic et illic striis lucidioribus, vasculis nimirum per corticem translucentibus, interruptam; unde exoriens reticulata fere species, *retinae* nomen procreasse videtur. Sed oculis armatis, lenteque vitrea modice augente, granulosam corticis fabricam animadvertere licet, ita ut globuli, quos memoravi, majores exterius cortici insidentes, paullum prominuli papillis nerveis haud ita dissimiles sint. Hinc forsan Hovius *Papillosae tunicae* nomen retinae indidisse videtur [9]).

De fine strati corticalis retinae ad exteriorem zonulae atque corporis ciliaris choroideae marginem supra disseruimus (§. 9. p. 32.).

§. 20.

Verum enim vero hoc retinae stratum corticale cum cortice cerebri comparantibus nobis, inter summas similitudines aliquam fabricae

9) Hovius l. c. p. 37. p. 145. Tab. 4. fig. 1. — conf. supra §. 10. p. 34. not. 1.

differentiam exstare facile patebit. Etenim si a mira ista globulorum et fibrillarum nodosarum, in retinae pariter atque cerebri cortice obviarum similitudine recedas, id potissimum inter utramque partem interest, quod in hac vasorum tenuissimorum copia, ex pia meninge in corticem cerebri demersa, in illa autem nihil contextus vasculosi reperitur.

Omnis nimirum, quo retina gaudet, adparatus vasculosus inde a *centrali arteria* proficiscitur, quae per medium nervum opticum (§. 3. p. 8) iter faciens, ad intimam solummodo retinae faciem surculos spargit, quos vix et ne vix quidem ad corticem retinae usque continuari arbitror. In fetibus certe porcinis e quarta gestationis hebdomade, id quod ego primum observasse mihi videor (conf. §. 24-27 de membr. vasculosa retin.), nec non in piscibus quibusdam, e. g. carpione, lucio, quod dudum jam innotuit, vasculosa retinae membranula corpori vitreo annexa, neque vero medullari retinae parti conjuncta reperitur, ita ut hanc (partem medullarem) meram et integram, nec ullo vasculo pictam removere liceat. Maxime vero in fetu porcino res tam manifesta est ut omnis dubitatio tollatur. Namque hic medullam retinae inter atque membranulam vasculosam, corpore vitreo quam arctissime annexam, spatiolum exstat, liquido limpido et viscoso paullum repletum, adeo ut ne minima quidem vasorum societate medullaris retinae pars contingatur, quippe quae fortissimis lentibus supposita nullum unquam vasculi vestigium mihi perhibuit. Idem nuperrime etiam in fetu canino tres pollices longo, cujus vasa sanguifera quam felicissime glutine rubro repleveram, me reperisse gaudeo; neque hic ullum in retina vasculum deprehendere potui, etiamsi universam, corpori vitreo detractam, microscopio sedulo examinaverim.

In hominis quidem adulti atque brutorum retinis alia quaedam fabrica apparet, medullari retinae parte tam arcte vasculis inhaerente, ut mera et incolumis inde detrahi nequeat. Attamen hic quoque vix ultra fibrosum retinae stratum vascula continuari visum est. Namqu

remoto cortice, fibrosa retinae pars cum tunica vasculosa incolumis remanere videtur, neque ullum vasorum vestigium in strati corticalis frustulis, quam cautissime remotis, microscopii ope detegere licuit, etiamsi vasculosam glutine rubro quam felicissime inferseram. Pari quoque modo, cum retinam infantis recens nati, felicissima vasorum injectione mere rubentem, microscopio examinassem, in interiori superficie, quae corpus vitreum spectat, conspicere licuit tenerrimas vasorum ramificationes, dum in exteriori majores solummodo rami translucentes in conspectum prodibant.

Quare ex sententia cel. EHRENBERG stare nequeo, quippe qui per stratum corticale (*Körnerschicht*) distribui censet membranae vasculosae surculos [1]). Haec autem in homine ut in animalibus intimam continuo occupat sedem, semperque corpori vitreo immediate im-

1) EHRENBERG, *in* POGGENDORF's *Annal. d. Physik u. Chemie. Jahrg.* 1833. Bd. 28. S. 460. dicit: *„Ich erkenne in der Retina eine Hirnsubstanz, auf welcher noch eine Körnerschicht, durchwirkt mit einer Gefässschicht, lagert. Die Hirnsubstanz der Retina (wie ich sie erkläre) besteht aber, wie das Hirn selbst, aus zwei Theilen: aus einer sehr feinen, so weit sie erkennbar ist, doch röhrigen, grauen Substanz (Cortical-Substanz), und aus einer deutlicher gegliederten weisseren Substanz (Medullar-Substanz).“*

Sed membranam vasculosam inter partem medullarem retinae atque corpus vitreum sitam esse, ad unum omnes fere anatomici consentiunt.

WARDROP quidem (Essays on the morbid anatomy of the hum. eye. Vol. II. Lond. 1818. p. 134) dicit: „The retina has two surfaces, the structure of which are very different, the one which is contiguous to the choroid coat being vascular, and the other, which is medullary, being in contact with the capsule of the vitreous humor.“ — Verbis autem subsequentibus elucet hanc retinae descriptionem ex autopsia non prodiisse: „the first of these laminae, of which the retina may be said to be composed, is a very delicate membrane, of a fine cellular structure; and it adheres slightly to the choroid coat, (Membrana JACOBI?). Injections shew that it is very vascular; and it is supplied with nerves from the ophthalmic ganglion“ etc.

posita est, id quod facili experimento cognoscitur; ab externa nimirum facie retinam perlustrans translucere solummodo vides centralis arteriae et venae ramulos, ab interna autem facta disquisitione, omne vasorum rete nitidissimum ante oculos jacet. Deinde ipsius nervi optici fabrica satis dilucide docet, vasculosam retinae tunicam intimam nonnisi sedem obtinere posse. Vides nempe in medio nervo porum rotundiusculum, canalibus neurilematicis circum jacentibus paullo majorem — *porus opticus* olim audiebat — et pro vasis centralibus destinatum; cum igitur nervus opticus aeque ubivis in retinam sese expandat, fibris medullaribus ex ipsis istis canaliculis neurilematicis in bullam quasi nerveam effusis, arteria centralis, per canalem istum in medio nervo absconditum et canalibus neurilematicis cinctum decurrens, ad intimam nonnisi retinae faciem ramulos spargere potest.

Manifestior etiam res est in oculo leporis timidi, cui omnis retinae medulla (tubuli varicosi, articulati) in duos fasciculos albos, exterius et interius retinae superficiem internam legentes, atque radiatim ab introitu nervi optici anteriora versus procurrentes, colligitur ita ut reliqua retina, tenuissima atque pellucida, globulis solummodo confletur minimis, et tubulis medullaribus articulatis omnino careat. Hos autem fasciculos medullares interius obvestit rete vasculosum nitidissimum, corpori vitreo posterius arcte annexum, cujus surculi eundem cursum tenentes, fasciculi ejusmodi medullaris fines haud transgrediuntur, sed, ubi hujus radii evanescunt, pariter desinant ita ut reliqua omnis retina, fasciculis istis duobus exceptis, vasculis orba appareat. Hinc, exterius retinam, quamquam tenuissimam lepori, perlustranti nullum vasculum conspicere licet ob fasciculorum medullarium crassitudinem, interius autem rete vere mirabile tibi apparebit [2]).

Etiamsi igitur certo vitae fetalis tempore, nec non apud pisces, membrana vasculosa conjuncta non reperiatur cum parte medullari re-

2) Tab. II. Fig. 6.

tinae, illam tamen esse, unde haec, ut omnes corporis partes ex sanguine, nutrimentum sibi sumat, non est quod dubitemus. Etenim intabescit sensim retinae medulla atque evanescit omnino, si, id quod in oculo humano nec non equinis tribus observavi, membrana vasculosa ob morbosum quoddam corporis vitrei decrementum, a retina medullari secesserit. Deinde docet etiam retinitis, qua lympham plasticam per totam retinae superficiem internam effusam reperi.

Cel. Ehrenberg globulos illos majores, pellucidos, in cortice cerebri nec non in superficie retinae obvios, nucleis globulorum sanguinis comparat; et, quia illos majores invenerit in iis animalibus, quae majoribus et ipsis utuntur globulis sanguinis (e. g. Rana), suspicatur hos putamine suo privatos atque ultimis vasorum finibus egressos in globulos medullares cerebri ac retinae transire [3]). Monet autem contra haec cel. Müller [4]) nusquam, quantum quidem hucusque constet, apertos vasorum capillarium fines existere, neque quidquam tenuissimos vasorum parietes penetrare posse, nisi liquidum sit et aquoso sanguinis latice solutum. Deinde huic sententiae contrarium esse videtur quod globuli medullares in externa tantum retina reperiuntur, vasa autem sanguifera intimam continuo sedem occupant, immo vero apud pisces et fetum nunquam cum medullari retina conjuncta sunt.

Ceterum vero globulos retinae inter atque nucleos globulorum sanguinis miram quandam intercedere similitudinem cum externam formam si spectaveris, tum naturam chemicam, fatendum est.

Utriusque igitur naturam ut accuratius examinarem, globulos sanguinis ranae, acidi acetici ope putamine suo liberatos, cum globulis retinae comparavi. Haec autem experimenta, pauca quidem ob rei difficultatem, nullum discrimen exhibuerunt. Namque aqua destillata, acidum aceticum, spiritus vini, mercurius sublimat. corrosivus neque

3) l. c. S. 457.

4) *Hdbch. d. Physiol.* Bd. 1. Abthlg. 2. S. 585.

globulorum sanguinis nucleos neque globulos retinae quidquam mutarunt. Kali causticum, ammonium causticum utrosque quam celerrime, kali carbonicum, natron carbonicum et phosphoricum lentius dissolvit. Ammonio muriatico affuso initio intumescunt, deinde solvuntur. Acidum sulphuricum et muriaticum nec non aqua chlorata itidem delet atque dissolvit.

Acidum nitricum autem nucleos globulorum sanguinis celeriter, globulos retinae difficulter et lente solvere mihi videbatur; id quod pinguedini, qua globuli nervei gaudent, tribuere velim.

Alterum denique est quod differat retinae inter atque cerebri substantiam corticalem. Etenim tubuli cerebrales articulati, quos ex cerebri cortice originem, dubiam licet necdum apertam, trahere memoravimus, in cortice retinae nulli inveniuntur; atque hoc praecipue interest cerebrum inter atque retinam, quod in illo tubuli a peripheria (cortice cerebri) centrum versus (albam cerebri substantiam) decurrunt, et in cortice cerebri, tamquam fonte, quamcunque cerebri partem reperire licet; in retina autem partes minimae segregantur magis in laminas concentricas, fabrica omnino diversas.

§. 21.

Stratum fibrosum, medullare retinae.

Ut cerebri corticem medulla, ita retinae stratum corticale proxime excipit lamina fibrosa. Quae igitur in nervum opticum coacta est tubulorum cerebralium moles, eam nunc denuo, ubi nervus bulbum attigit, effusam atque dispersam *fibrosum* retinae *stratum* componere vides. Hoc autem eadem gaudet forma, eademque prorsus structura ac cerebri substantia alba s. medullaris, hic tantum in tenerrimam, plerumque oculis nonnisi armatis conspicuam, laminam expansa. Itaque cum eaedem prorsus partes, quas in cerebri medulla laudavimus (conf. §. 15. 16.), *fibrillas* dico *nodosas* nec non *tubulos articulatos*, hic quoque denuo essent commemorandae, ad illas relegamus, ne eadem iterum chorda oberremus.

Fibrillae igitur nodosae [1]) nec non tubuli varicosi articulati, ex cerebro provenientes retinam adeunt, unde exoritur lamina tenuis strato corticali et membranae vasculosae interjecta, quae, cortice quantum fieri potest ope penicilli remota, in conspectum prodit. In plerisque tamen animalibus armatis nonnisi oculis patet; nec sine opera quadam in homine atque majoribus quadrupedibus e. g. equo, bove, ove, porco eam eruere licet. In aliis autem, et maxime quidem in lepore timido et cuniculo, nudis oculis conspicua est.

Fibrillae nodosae, quibus stratum medullare retinae gaudet [2]), exteriorem locum occupant et corticis fibrillis tenuioribus plerumque miscentur; tubuli autem articulati intimam continuo sedem tenent, et membranae vasculosae arcte incumbunt. Utraque pars, fibrillae et tubuli retinae, minores aliquanto apparent atque infirmiores quam in cerebro; ita ut lineolas istas obscuriores, parietum fines designantes, unde cavi aestimantur tubuli articulati, distinguere nequeas. In cane

---

1) Fontana l. c. p. 217. fibrillas hasce nodosas bene observasse videtur: „laquelle (la pulpe médullaire de la rétine) examinée avec les plus fortes lentilles, paroit composée de très-petits corps sphéroides, unis fortement ensemble, et comme liés par des membranes ou filamens très-fins, et transparents"; de canaliculis autem ad modum intestinulorum flexuose currentibus, quos in fibrosa retinae parte observavit p. 219. Fig. XIV., idem valet quod supra p. 50 sq. de canaliculis cerebralibus a Fontana descriptis monuimus.

P. Mascagni, Prodromo della grande anatomia, pubblicata da F. Antomarchi. Firenze 1819. fol. Tab. XIV. fig. 34. b. b. b. b. clarissimi conterranei sui erroribus majores etiam addidisse videtur, secundum quem omnis retina externe exhibeat innumeram canalicul. cerebralium tortuosorum copiam: „La superficie esterna della stessa membrana manifestasi disegnale, e piena di piccole prominenze, e vallette formate dall' avviticchiamento d'un incalcolabil numero di canalini cerebrali strettamente tra loro attorcigliati, e constituenti la primitiva struttura."

2) Tab. II. Fig. 1. b.

autem recens nato [3]), cuniculo, maxime vero in lepore timido [4]) tanta magnitudine eos deprehendere licet, ut summis illis tubulis, in valvula cerebelli obviis, ne minimum quidem cedere videantur.

Peculiaris autem et elegantissima fabrica retinae leporinae, quae mira quadam diluciditate et facillimos observatu quidem ostendit tubulos articulatos, paucis hic describenda videtur. Quam enim in homine et ceteris animalibus supra memoravimus originem retinae, aequali ubique crassitie ex nervo optico prodeuntis, in lepore alia quaedam deprehenditur. Huic nimirum, ob simpliciorem quandam neurilematis fabricam, in duo solummodo fasciculos nervum opticum segregantis, neque ut in ceteris animalibus quadrupedibus laminae cribrosae speciem referentis (conf. p. 8.,) retina non aequabili crassitie in omnem ambitum bulbi spargitur, sed in utroque latere — canthum oculi externum et internum versus — ex nervo optico, in foveolam infundibuliformem et cavam depresso, adscendit truncus medullaris crassior, reliqua parte solidior, qui ad anteriorem usque oram, sensim leviter extenuatus pertingit. Ex trunco illo, tanquam ex costa folii aut pennae, utrinque in omni longitudine prodeunt ad angulos acutissimos fibrae albae, tenues, creberrimae, quae radiorum instar per retinam pergunt [5]). Reliqua autem (superior et inferior) retina multo tenuior quam in ea parte, qua trunci decurrunt, deprehenditur [6]), quoniam rariores hic fibrillae ex nervo optico progerminant. Praeterea per internam superficiem medii utriusque trunci decurrunt vascula duo vel tria,

3) Tab. II. fig. 1. c.

4) Tab. II. fig. 7.

5) Tab. II. fig. 6.

6) Fibrillas radiatas retinae in oculo leporino observatas, jam describit Morgagni, Epist. XVII, art. 40. — Zinn, in Commentar. societat. sc. Gottingens. Tom. IV. 1754. p. 268. — Haller, opp. min. T. III. Lausann. 1768. p. 231.

quae in plurimos sensim ramulos, cum fibris pennatis procedentes dividuntur.

Singuli autem radii s. fibrae medullares, nudis jam oculis conspicuae, innumera conflantur tubulorum articulatorum copia, quos nusquam facilius atque distinctius mihi observare contigit [7]).

Simillima prorsus fabrica retina cuniculi gaudet [8]); sed difficilior disquisitio est ob majorem tubulorum teneritatem. Retinam antilopes rupicaprae, melis et lupi interne similiter radiatam describit v Haller [9]).

Universi igitur tubuli, fibrosam retinae laminam constituentes, inde a prima nervi optici in retinam explicatione usque ad ultimum ejus finem decurrunt, alter juxta alterum iter faciens, neque, quod certe videtur, vera anastomosi junguntur. Magnitudine sensim decrescunt; atque in posteriori retina validissimi continuo mihi apparuere, quo magis autem anteriorem versus tendunt retinae finem, tanto subtiliores evadunt. Maxime vero ubi in ciliarem retinae partem transitum parant et rariores et, intumescentiis vesicularibus prae ceteris imminutis, debiliores inveniuntur, ita ut leviter undulatam potius quam articulatam formam ostendant. Secundum cel. Ehrenberg tubuli retinae cuniculi plexum formant, id quod mihi videre haud contigit.

Fibrillae nodosae similiter decurrunt, et ipsae ubi anteriorem retinam attigerunt, tum numero tum magnitudine imminuuntur. Maxi-

7) Tab. II. fig. 7.

8) Fontana, sur le vénin de la vipère etc. Tom. II. 1781. p. 215. Tab. V. fig. XII. — Ehrenberg. l. c. S. 460.

9) Haller, opp. minor. Tom. III. p. 224. „In ea (ret. rupicaprae) fibrae albae ex membrana cribrosa prodeuntes per interiora retinae antrorsum euntes et oculo nudo conspicuae." p. 225. „Posterius eadem (ret. melis) nascitur circulo ruberrimo, quem annulus albus eminens ambit. Ex ejus depresso centro elegans corona vasorum rubrorum prodit. Ex eodem fibrae albae per retinam manifestae exeunt, fasciculis radiatis. p. 228. ret. lupi.

mum vero fili illius, quo globuli junguntur, decrementum esse videtur, ita ut nonnumquam globulorum solummodo series deprehendatur. Sed veram medullae propaginem esse, qua pars ciliaris retinae formetur, cum alia argumenta supra (p. 33. 34.) memorata, tum disquisitio microscopica retinae cuniculi leucotici, nullo pigmento madidae, satis dilucide docet.

Itaque miram quandam fabricae similitudinem fibrosam laminam retinae inter ac cerebri substantiam medullarem et albam intercedere sponte elucebit. Neque minus consona partium tenerrimarum fabrica reperitur in nervo olfactorio et auditorio. Hoc nimirum sensuum nervis, qui superiores vocantur, commune esse videtur cum cerebro, ut intimam sedem funiculi medullares albidi, tubulis articulatis conflati, exteriorem globuli potissimum teneant variae magnitudinis, partim libere jacentes materie viscosa circumfusi, partim filo tenuiori intermedio juncti, ita ut fibrillae nodosae species exoriatur.

Namque per medium nervum olfactorium secundum longitudinem decurrere vides unum et alterum funiculum medullarem, albidissimum, qui, superato bulbo cinereo, immensam spargit tubulorum articulatorum copiam, per laminam cribrosam ossis ethmoidei in nares descendentem; externa autem bulbi cinerei superficies — quod nomen jam indicat — substantia cinerea corticali obducta est.

Similem ejusmodi tubulorum molem auditorius nervus per modioli poros in laminam spiralem cochleae effundit [10]).

---

10) Retinam esse, quae materiae lucis oscillationes sibi impictas, peculiari quadam sua energia ut lumen et colores percipiat, eamque luminis sensationem ad sensorium propaget, et physiologia et pathologia jam dudum extra omnem dubitationis aleam posuerunt; neque quisquam reperiatur nostris temporibus, qui hac de re dubitet, si discesseris ab Andrew Horn (the seat of vision determined. London 1813.), quippe qui nervum opticum potius lucis sensu praeditum, retinam vero nihil esse nisi septulorum neurilematis nervi optici propaginem, perperam opinatur.

Sequuntur vascula fibrarum medullarium decursum, ita tamen ut in retina pariter atque in olfactorio medullae substrata jaceant.

Quaeritur autem num sint partes quaedam retinae quibus tamquam praerogativa haec lucis sensibilitas indita sit; Leeuwennoek (Philos. Transact. 1674. p. 379.), globulos solummodo retinae, nervi optici et totius substantiae cerebralis cognitos habens, ita, suspicabatur, lucis impressiones a retina receptas propagari, ut ictuum s. pulsuum instar globulus globulo illas proderet atque communicaret, usquedum ad cerebrum hac via pervenissent. Secundum hanc igitur hypothesin sagacissimam cogitare queas globulos retinae tanquam papillas nerveas, lucis impressionem receptam simili modo ad cerebrum deferre, qua galvanici adparatus concatenatione ictus propagantur; unde et pridem physiologi nerveum, quod sumebant, fluidum electrico comparaverunt.

Quadrare videtur quodammodo in hanc sententiam (globulos retinae esse qui lucis oscillationes sentiant), quod unius globuli retinae diameter magnitudini puncti sensibilis minimi retinae respondet. Namque cum minimus angulus visionis, sub quo duo puncta juxta posita discernere adhuc valemus, exaequet 40″, Smith (*Lehrbegriff der Optik.* S. 29) calculis subductis probavit minimum retinae punctum sensibile $^1/_{8000}$ poll. partem adaequare. Eandem globulorum retinae diametrum cel. E. H. Weber invenisse supra memoratum est.

Cl. Huschke (v. Ammon's *Zeitschr. f. O.* Bd. 4. Hft. 3. S. 272-295.) ex nova quadam lege, secundum quam retinam et tunicam Jacobianam formari invenit, ratiocinatur non solum retinam universam, et anteriorem et posteriorem, verum etiam tunicam Jacobianam ad videndum esse necessariam (conf. §. de formatione retinae).

Verum enim vero, licet universam retinam concurrere ad visum negare animus non sit, proxime tamen stratum illud retinae fibrosum, tubulis cerebralibus articulatis conflatum, esse in quod materiae lucis oscillationes impingant et tamquam lumen ad cerebrum perferantur, tum situs ejus, intimam retinae sedem occupantis et lucis radiis proxime obnoxii, tum eorundem tubulorum cerebralium in alteris duobus sensuum nervis altioribus praesentia, transitus denique in cerebri medullam, vehementer suadere videtur.

§. 22.

Stratum fibrosum retinae piscium.

Retina piscium, maxime spinosorum peculiarem quandam exhibet fabricam, quae paucis memoranda videtur. Facillime enim in com-

---

Tubuli igitur articulati, quibus altiores sensuum nervi instructi sunt, a rerum externarum impressionibus mutationem quandam patiuntur, quam mutationem, in alio nervo aliam, animo repraesentant. Ita retinae et nervi optici mutatio quaedam qualitativa, a lucis materiae oscillationibus orta, luminis sensum procreat, ad quem necessaria quaedam et artificiosissima accedit oculi fabrica, qua lucis radii ita in retinam reflectuntur illabunturque, ut certas rerum externarum formas agnoscere valeamus, et ut videamus. Namque ad luminis sensationem procreandam retina cum nervo optico solummodo valet, ad visum oculus requiritur.

Retina nimirum quocunque modo et undecunque demum irritatur, semper luminis sensatio exoritur. Idem valet de ceteris sensuum nervis, mutandis immutatis. Luminis igitur, et soni et odoris sensationes, nervorum, qui iis praesunt, internae quaedam mutationes sunt a causis externis oriundae et ad cerebrum delatae. Quaelibet igitur sensatio mutatio est nervi sentientis a rebus externis affecti animo communicata; neque vero conductorem solummodo rerum externarum, sensibus repraesentatarum, nervum nuncupare licet. Singulae enim luminis, soni, odoris sensationes ex propria quadam, nobis quidem ignota, materiae lucis in retinam, tremorum aëris in nervum auditorium, partium odorabilium in nervum olfactorium efficacia demum nascuntur. Praeclare de hac re dicit cel. J. Müller (*Hdb. der Physiol.* Bd. I. Abthlg. 2. S. 753.): „*die vielleicht mechanische Oscillation des Lichts, ist an sich keine Lichtempfindung; auch wenn sie zum Bewusstsein kommen könnte, würde sie das Bewusstsein einer Oscillation sein: erst dass sie auf den Sehnerven als den Vermittler zwischen der Ursache und dem Bewusstsein wirkt, wird sie als leuchtend empfunden. Die Schwingung der Körper ist an sich kein Ton: der Ton entsteht erst bei der Empfindung durch die Qualität des Gehörnerven, und der Gefühlsnerve empfindet dieselbe Schwingung des scheinbar tönenden Körpers als Gefühl der Erzitterung.*"

Mutatio retinae, quae a lucis oscillationibus exoritur, irritatio est. Quodvis autem irritamentum, undecunque prodeat, simulatque retinam tetigerit, luminis sensationem procreat. Qualitas igitur s. energia retinae et

plures laminas, fabrica aliquantum diversas, eam diffindere licet; atque si tunicam Jacobianam, in piscibus quoque exteriorem illius superficiem involventem exceperis, in tres omnino laminas retina discedit.

---

nervi optici ea est, ut irritata luminis sensationem animae repraesentet, neque vero doloris, caloris frigorisve ut nervi tactus, neque soni, odoris, saporis, quae sensatio in nervo auditorio, olfactorio, linguali solummodo nascitur. Itaque ictus vel pulsus perstringens cutim dolorem, aurem sonum et tonitrua, oculum scintillarum visum procreat. In iis autem nervis, quorum actio chemica magis fingenda videtur, e. g. olfactorio et linguali (gustatorio), irritamenta mechanica peculiarem nervi sensationem ciere non valent. Namque ictus linguam vel nasum perstringens, nervos tactus utrique organo uberrimos irritans, doloris solummodo, non odoris et saporis sensationem parit. Nullibi contra in cute, soluta epidermide, saporem corporum sentire solemus, etiamsi res, in papillis gustatoriis linguae gustum ciens, eodem modo tangat papillas tactus.

Pariter irritamenta a caussis internis oriunda, e. g. nimius sanguinis affluxus, affectiones nervosae, si nervum auditorium attigerint, tinnitum aurium, si retinam, scintillarum visum et phantasmatopsiam, si nervos cutis, dolorem vel pruritum cient. Omnis autem hujus argumenti dubitatio tollitur, cum singularia ista phaenomena respicias, quae tum galvanici adparatus, tum machinae electricae actione in variis sensuum nervis excitantur, ea quidem quae singulorum energiae quam plurimum respondeant. Etenim utraque vis impingens oculum fulmina, aurem tonitrua, nasum odores alienos, linguam salsum vel alkalinum saporem in mente excitat. —

Quae cum ita sint, ut luminis solummodo sensationis compos habeatur retina ex sua energia, proxime sequitur ut omne symptoma retinae pathemata indicans in alienis solummodo luminis phaenomenis versari possit. Genuina igitur, quae cum retinae pathematibus nexu quodam physico indissolubili cohaerent, symptomata essent: chrupsia, achromatopsia, photopsia, alia visus phaenomena, quae *subjectiva* vocantur; neque vero eodem jure dolores in amblyopia acerrimos, photophobiam haud raro amaurosin comitantem, genuina retinae pathematis symptomata vocare licet, sed symptomata sympto-

Prima, quae Jacobianam tunicam spectat, crassiuscula, in superficie granulosa, mollis, pulposa, profundius fibrosam et firmiorem compagem possidet. Hanc interdum, maxime si spiritu vini bulbus fuerit retentus, in duas iterum laminas segregare contingit, ita ut lamina granulosa — *breiige oder äussere Lamelle* a GOTTSCHE vocata — a subsequenti fibrosa — *glatte oder mittlere Haut* (GOTTSCHE) — secedat.

Hanc deinde altera quaedam sequitur lamina peculiaris, fibrosa et ipsa quidem, sed pertenuis et fibrillis cylindraceis rarioribus instructa; quae, eadem fere diametro, qua fibrillae primitivae cylindraceae nervorum, certo ordine altera juxta alteram positae, certisque intervallis sese excipientes inde a nervi optici introitu anteriora versus radiatim procurrunt, unde *laminae radiatae* (*Strahlenhaut* [1]) nomen accepit.

Huic denique substrata apparet membrana vasculosa, corpori vitreo quam arctissime annexa, nec ullo connubio retinae medullari adjuncta, ita ut, quod v. HALLER jam observavit [2]), nulla vasa rubra retinae inveniantur.

De altera ista lamina radiata prae ceteris disserendum nobis videtur, cujus singularem compagem cum antiquioribus anatomicis cognitam, tum a G. R. TREVIRANUS et nuperrime a GOTTSCHE descriptam invenimus [3]).

---

matum, ex reflexione pathematis retinae in alias partes sensibiles, sensui tactus (*Gefühlsempfindung*) in oculo inservientes, nervos scilicet ciliares retinae, oriunda. — vid. §. 23. de nervul. ciliar. retin. Not. 8. —

1) GOTTSCHE, *üb. d. Retina im Auge d. Gräthenfische*, in J. MÜLLER's *Arch. f. Anat. u. Physiol.* Jahrg. 1834. Hft. V. S. 457–466.

2) Opp. minor. T. III. p. 262.

3) GUENELLON (in BAYLE, nouvelles de la republique des lettres. Mars. 1686. p. 326.) eam descripsit in gado morrhua. — MORGAGNI, Epistol. XXVII. art. 40. — A. v. HALLER, Opp. minor. T. III. p. 234. 251. 255. — BLUMEN-

v. HALLER eam sub nomine „Arachnoidea" describit [4]); TREVIRANUS fibrosam hanc laminam appellat; GOTTSCHE indidit illi nomen *„die Strahlenhaut."* Secundum eum igitur haec lamina vera est fibrillarum nervi optici continuatio [5]), similis structurae quam quae in retina leporis et cuniculi inveniatur. Cui sententiae equidem adstipulari nequeo. Etenim quas supra memoravimus, fibrillae medullares, albidae, ad instar radiorum retinam leporinam percurrentes, mere conflantur tubulis cerebralibus articulatis; in piscibus autem, quod doct. GOTTSCHE memorat et quod nosmet ipsi in lucio, cyprino carpione, tinca, carasso, salmone farione vidimus, haecce lamina radiata fibrillas exhibet cylindraceas, quae certis intervallis altera juxta alteram decurrentes, radiatim anteriora versus tendunt et ad marginem capsulae lentis desistere mihi videbantur. Singulae illius fibrillae, microscopio inspectae, cylindraceae apparent, planae, albidae, ejusdem ubivis crassitudinis et fibrillis primitivis cylindraceis nervorum, inprimis ciliarium, quam simillimae. Spiritu vini affuso albidiores evadunt; disruptas globulos edere observavit GOTTSCHE [6]).

Quare si fibrillae essent nervi optici, id quod doct. GOTTSCHE contendit, hae in piscibus aliam omnino fabricam ostenderent atque

---

BACH, *Hdb. d. vergl. Anatomie* 2te Aufl. 1815. S. 419. — ROSENTHAL, in REIL's *Arch.* Bd. X. — G. R. TREVIRANUS, *Biologie.* Bd. 6. 1822. S. 557; *Beiträge zur Anat. u. Phys. d. Sinneswerkzeuge.* Hft. 1. fol. Brem. 1828. S. 76. — GOTTSCHE l. c.

4) l. c. p. 234. „Retina tunica ex membrana arachnoidea et altera pulposa constat; in arachnoidea lamina fibrae in nonnullis speciebus ostenduntur." et p. 251. „Arachnoidea tenerrima mere fibrosa."

5) GOTTSCHE, l. c. S. 461.

6) GOTTSCHE, l. c. S. 462 dicit: *Reisst man einige solcher Fäden der Länge nach auseinander, so sieht man runde Molekülen (Molekülen des Zellgewebes? Markkügelchen?).*

in ceteris animalibus, quibus tubulis cerebralibus articulatis, certis intervallis tumidis, stratum fibrosum retinae conflari memoravimus. Tantam vero fabricae differentiam in piscibus reperiri vix tibi persuadebis, praesertim si cogites in cerebro piscium, id quod dilucide vidimus, eandem tubulorum cerebralium figuram articulatam deprehendi quam in ceteris animalibus.

Quae cum ita sint, exterior illa lamina, quam GOTTSCHE in duas iterum partes — alteram pulposam, alteram fibrosam et glabram — (conf. p. 86.) discedere jubet, pro vera retina medullari habenda mihi videtur. Laminam vero istam radiatam pro uberiori quadam in piscibus nervulorum ciliarium, in retinam abeuntium, copia habere velim. In hac tamen re non potui mihi satisfacere, ideoque pro certo affirmare non ausim, maxime cum ab omnium, qui hanc rem tractarunt, observationibus discrepet.

Verum enim vero constat in piscibus spinosis una cum nervo optico alterum nervum, paullo tenuiorem bulbum oculi intrare, quem v. HALLER nervum ciliarem dicit [7]). TREVIRANUS principio quidem nervi optici portionem esse opinabatur, quae ad lentem usque pergeret [8]); postea vero nervum ciliarem esse et ipse suspicatus est [9]).

Ex meis disquisitionibus microscopicis, in lucio et salmone farione institutis, hic nervus, una cum nervo optico bulbum intrans, constat fibrillis nerveis cylindraceis, neque ullam cum nervo optico, cujus fabrica eadem ut in ceteris animalibus reperitur, nisi situs

---

7) Opp. min. T. III. p. 250: „una cum hoc vasculo campanulam nervus ciliaris adit, qui prope ingressum nervi optici tunicam scleroticam perforat;" et p. 254: „Nervus ciliaris (in lucio) comes nervi optici unicus."

8) *Vermischte Schriften*, Bd. 3. 1820. S. 158. 159.

9) *Biologie.* Bd. 6. 1822. S. 437

similitudinem exhibet. Ciliaris igitur nervus in piscibus solito crassior esse videtur. Inde ab hoc autem nervo surculus (tertia fere parte tenuior quam truncus) una cum vasculo, et pigmento nigro leviter obductus, per corpus vitreum ad lentem crystallinam properat, ubi in nodulum intumescens campanulam HALLERI format. RUDOLPHI, vascula memorans, quae unice campanulam forment, hunc nervulum exstare negat [10]). Equidem vero eum observare mihi visus sum, fibrillis laminam radiatam constituentibus simillimum, sed triplo fere crassiorem, ita ut vix dubitem HALLERO et TREVIRANO adstipulari.

Qui autem surculus nerveus cum multo tenuior sit quam truncus, suspicari licet praeter illum alios etiam ramos adesse, ad intimum bulbum penetrantes. Hanc igitur ob caussam, et quod fibrillae laminae radiatae nervulo campanulam formanti simillimae sunt, illae ejusdem nervi ciliaris rami esse mihi videntur; ita ut nervus ciliaris, optici comes, perforata sclerotica et choroidea, per fissuram retinae in piscibus obviam, alterum ramum in corpus vitreum immittat ad lentem crystallinam procurrentem — campanula HALLERI —; majorem vero ramulorum (fibrillarum) copiam in superficiem corporis vitrei spargat, vasa centralia comitantem, et laminae radiatae speciem referentem. Namque lamina radiata corpori vitreo et membranae vasculosae firmius inhaeret quam retinae medullari.

Simillimus igitur nervorum retinae et vasorum in piscibus decursus. Vasorum nempe unum alterumve per corpus vitreum penetrans ad campanulam formandam confert, major autem pars in superficie corporis vitrei decurrit.

§. 23.

De nervulis retinae.

Supra (§. 3.) a nobis jam memoratum est, in centro nervi optici apparere canalem rotundiusculum, neurilematicis illis canaliculis,

10) *Hdb. d. Physiol.* Bd. II. Abthlg. 1. S. 194.

qui nervi optici fibrillas ambiunt, paullo latiorem, et per longitudinem nervi optici decurrentem, quem arteria centralis retinae cum vena ejusdem nominis penetrent, ad internam retinae faciem in membranam vasculosam abiturae.

Igitur si constat vasorum comites nervos plerumque reperiri, a priori jam liceret ratiocinari nervulos una cum arteria et vena ad retinam decurrere; id quod dissectiones anatomicae comprobarunt. Triplex enim nobis innotuit fons, unde nervuli exoriantur ad nervum opticum et retinam profecturi.

Primum nimirum ipse plexus caroticus nervi sympathici surculum mittit, una cum arteria centrali in nervum opticum penetrantem (Ribes) [1]).

---

1) Ribes (Mémoires de la société médicale d'émulation. Paris. 1811. vol. 7. p. 97; Meckel's *deutsches Arch. f. Phys.* Bd. IV. Hft. 4. S. 619-620.) primus esse videtur, qui, una cum Chaussier hanc rem perscrutatus, ramum viderit inde a plexu carotico nervi sympathici proficiscentem et arter. ophthalmicae ramos, arteriamque centralem retinae comitantem. Alterum deinde ramum, e ganglio ophthalmico s. ciliari emergentem, pari modo centralis arteriae cursum sequi observavit. Hinc igitur colligit ramulos illos nerveos retinae nervulos esse habendos, etiamsi ad retinam usque decursum ostendere non valuerit.

Post illum Kusel ramulum tenerrimum, e ganglio ophthalmico oriundum, una cum arteria centrali usque in nervi optici substantiam prosecutus esse dicitur, testante L. Hirzel (*Untersuchungen üb. die Verbindung des sympath. Nerven mit den Hirnnerven in* Tiedemann's *u.* Treviranus *Zeitschr. f. Physiologie,* Bd. I. Hft. II. Heidelb. 1825. S. 227. §. 33.).

Deinde cel. Tiedemann (*Zeitschr. f. Physiolog.* Bd. 1. S. 237-290. *üb. d. Antheil des sympath. Nerven an d. Verrichtung. der Sinne.*) uberrime descripsit nervulos una cum arteria centrali retinam perreptantes. Sed justo longius sane progreditur vir celeberrimus, dicens una cum ramo capsulari arteriae centralis et ipsius nervuli centralis ramulum per canalem hyaloideum ad capsulam lentis usque pergere (S. 245-46.). Etenim hic disquisitio microscopica facil-

Praeter hanc proximam ipsius nervi sympathici in oculum immissionem, altera fit ganglii ophthalmici ope. Namque hoc ganglion, ultimum merito partis cephalicae sympathici ganglion vocatum, conflatur plerumque ex ramo nasociliari nervi trigemini — radice longa ganglii ciliaris —, et ramo inferiori paris tertii oculomotorii — radice brevi ganglii ciliaris —. Interdum etiam nervus abducens in hoc ganglion transit. Plexus carotici autem surculi modo recta via hoc ganglion petunt, modo per oculomotorium atque trigemini ramum primum, unde nasociliaris nascitur, in illud immittuntur; modo denique per nervum abducentem haecce conjunctio efficitur.

Nervulorum igitur ciliarium, qui ex hoc ganglio propullulant, major pars scleroticam perforat una cum arteriolis ciliaribus, superque choroideam decurrens in ligamentum ciliare et iridem immittitur.

Pars autem altera minor, unus plerumque et alter nervulus cum arteria centrali in medium nervum opticum penetrans, per canalem supra memoratum ad retinae superficiem internam proficiscitur. Duo exstant in museo anatomico patrui dilectissimi capita humana, partem cephalicam nervi sympathici maximi, nitidissima sane dissectione

---

lima est ob vitrei humoris pelluciditatem, ita ut, si vere adesset nervulus ad lentem decurrens, facile conspiceretur. Equidem vero, quotiescunque corpus vitreum hunc in finem microscopice perlustravi, nervuli simile quid nunquam me vidisse fateor. Deinde cogitandum est canalem hyaloideum cum arteria et vena capsulari, quas continet, nonnisi in fetibus aut animalibus nuperrime natis (e. c. canibus) reperiri, in brutis autem sub finem vitae fetalis, in homine maturius etiam evanescere, ita ut prosperrima vasorum oculi repletio artificialis illa vascula non amplius ostendere valeat.

Sunt igitur vasa capsularia inter eas corporis humani partes referenda, quae durante solummodo vita fetali organorum, quae adeunt, formationi atque nutritioni inserviant, post vero, hoc fine peracto, rursus evanescant. Ejusmodi autem partes, e. g. funiculum umbilicalem, nervis gaudere dissectio anatomica nondum ostendere valuit.

ab ipso erutam exhibentia; in utroque autem nervulum vides, ganglii ciliaris progeniem, per medium nervum opticum una cum arteriola centrali ad retinam decurrentem [2]).

Porro, auctore TIEDEMANNO [3]), nervorum ciliarium nonnulli una cum arteriolis a ZINNIO descriptis [4]), inter nervum opticum et scleroticam ipsam in bulbum oculi immersi, retinam adeunt.

Tertius denique fons, unde nervus opticus et, quod probabile videtur, retina ipsa suos nervos sortitur, ganglion sphenopalatinum MECKELII dicendum est, e cujus parte anteriori superiorique unus vel alter nervulus oriundus per fissuram orbitae inferiorem in opticum nervum inseritur [5]).

Horum igitur nervorum surculi retinam adeunt, ramulis arteriae centralis instrati. EHRENBERG illos desideravit [6]). Mihi quoque non contigit eum numerum atque decursum uberrimum observare, quem cel. TIEDEMANN describit; neque tanta eorum moles in retina esse vi-

---

2) C. J. M. LANGENBECK, *Nervenlehre mit Hinweisung auf die Icones Neurologicae*. p. 156. Gött. 1831. *Icon. Neurolog.* Fasc. III. Tab. XVIII. fig. 2. *. *. fig. 3. 2; Tab. XX, d.

3) l. c. S. 256.

4) ZINN, de vasis subtilioribus oculi et cochlea aur. intern. Gött. 1753. p. 27.

5) Inde a ganglio sphenopalatino ramulum ad nervum opticum migrare, inque eum immersum retinam tendere primus docuit HIRZEL l. c. §. 34. S. 228-29.

F. ARNOLD duplicem talem nervulum invenit ex parte anteriori et superiori ganglii sphenopalatini per fissuram orbitae inferiorem ad nervum opticum tendentem; quem vero nonnisi ad neurilema nervi persequi potuit. (*D. Kopftheil des vegetativ. Nervensystem's* etc. Heidelberg 1831. 4. S. 81. Tab. II. 1. 17. Tab. VII. 1. 17. 19.

6) l. c. S. 461.

debatur, ut nudis oculis conspicerentur. Saepius autem microscopii ope quam clarissime nervulos animadvertere potui, a posteriori anteriora versus retinam percurrentes.

Jacent nimirum hi nervuli in superiori facie membranae vasculosae retinae, arteriis instrati. In posteriori retina crassiores et validiores, pluribus conflantur fibrillis primitivis, cylindraceis, in nervulum collectis; quo magis autem anteriora versus tendunt, eo tenuiores evadunt, ita ut ultimi eorum rami, in anteriori retina obvii, singulis fibrillis primitivis constare videantur [7]). Hae autem ciliarem retinae partem percurrere et una cum ejus fine anteriori evanescere mihi videbantur. Qui esset ultimus finis, num connubium quoddam inirent cum nervulis ciliaribus choroidis, eruere non licuit.

Sed decursus talis est ut omnes anteriora versus properent, neque alter nervulus retinae cum altero, neque cum tubulis articulatis retinae ipsius connubium ineat, sed adjaceant potius fibroso retinae strato, et vascula comitentur [8]).

---

7) Tab. II. fig. 2.

8) Eorum igitur in nutritionem retinae maximum esse momentum licet suspicari. Oportet enim, ad servandam retinae harmoniam et ad rite videndum, mixtio ejus sit aequabilis et incolumis, sine qua sagacitas visus stare nequit. Mixtionis autem integritas pendet a nutritione, quae quantopere nitatur nervorum influxu, nemo est qui nesciat.

Deinde fortasse *auxiliares* illos vocare possis retinae nervos. Secundum Magendie (*Journ. de physiol.* IV. 180) nimirum nervus opticus et retina, luminis solummodo sensationis compos, neque dolorem neque aliam quamcunque rerum externarum impressionem sentire valet (conf. supr. §. 21. Not. 10); et Tourtual, testante J. Müller (*Hdb. der Physiol.* Bd. 1. Abthlg. 2. S. 761), observavit inter exstirpationem bulbi visum flammarum exoriri. Quod cum ita se habeat, dolores acerrimos, cum amaurosi incipiente plerumque conjunctos, his nervis ciliaribus retinae tribuere opus esset.

§. 24.

De membrana vasculosa retinae [1]).

Stratum retinae fibrosum proxime excipit tunica vasculosa, ita per totam internam retinae superficiem expansa, ut et fulciat illam, et

---

Denique autem quaerendum videtur, annon luminis quoque vim quodammodo sentire valeant, ita ut e. g. dolor, qui exoritur nimio lucis splendore oculos perstringente, illorum nervorum irritationi tribuatur. Immo in animalibus nonnullis inferioris ordinis ea reperitur fabrica ut vix dubites quin his nervulis ciliaribus facultas, ne dicam videndi, lucem tamen a tenebris distinguendi tribuenda sit. Ita in talpa europaea praeter nervum opticum, debilem adeo ut multorum observatorum oculos fugeret, ramus paris quinti ophthalmicus multo validior bulbum intrat et, quod cel. G. R. Treviranus suspicatur (*Vermischte Schrift.* Bd. 3. S. 139), ad retinam formandam confert. Secundum eundem auctorem illustrissimum proteus anguinus (l. c.) nervo optico omnino caret et ramo nonnisi ophthalmico quinti paris gaudet ad bulbum oculi proficiscente.

In piscibus nonnullis, iis certe qui campanula gaudent, una cum vasculo campanulam nervus adit, qui cum nervo optico in bulbum immissus per medium corpus vitreum ad posteriorem lentis faciem properat, in nodulum plerumque intumescens. Alii hunc nervum exstare negarunt (Rudolphi, *Physiol.* Bd. II. Abthlg. 1. S. 194), aliis altera nervi optici portio visus est. v. Haller autem (opp. min. T. III. p. 250) et Treviranus (*Biologie* Bd. 6. S. 437) nervum ciliarem esse agnoverunt, quibus ex meis observationibus non possum non adstipulari. Quid igitur? nonne suspicari licet, certam quandam et gravissimam hujusce organi (campanulae) ad visum istorum animalium esse relationem? Num verum est, quod cel. Treviranus acute conjicit, pisces hujus nervuli ope radiorum solis calorem sentire?

Deinde etiam retinae pathologia mirum quoddam photophobiae exemplum nobis exhibet, retina licet omni videndi facultate privata sit. Namque exstat amauroseos genus, in quo, quamvis perfecta sit caecitas, aegri tamen summa lucis impatientia excruciantur. Et egomet ipse oculum equi, perfecta amaurosi occaecati, sed ad obitum usque summa photophobia laborantis, dissecans retinam medulla prorsus orbatam inveni, adeoque extenua-

a vitreo humore sejungat. In homine adulto et brutis superioris ordinis per ipsam retinae substantiam surculos spargit, nunquam tamen ad externam illius superficiem usque penetrantes; in fetu contra, dimidia parte graviditatis nondum praeterlapsa, et in piscibus humori vitreo instrata haeret, neque ullum cum retina medullari vasorum connubium init.

Nunquam surculos dimittit corpus vitreum intrantes, sed incumbentes solummodo hyaloideae, et anteriora versus properantes. Nihilominus tamen hyaloideae, maxime posteriori tam arcte inhaeret annexa ut meram vix inde detrahere valeas. In posteriori nimirum fine corporis vitrei ejusdem membranae vasculosae propago, quae in fetibus vasa capsularia per medium corpus vitreum usque ad lentem crystallinam comitatur, adultis quoque, etiamsi vasa evanuerint inque telam cellulosam pellucidam fere mutata fuerint, satis firmum retinam inter et corpus vitreum fulcimen praebet.

Namque corpus vitreum posterius, ubi nervo optico bulbum intranti contiguum est, attentius perlustrans, in humano rarius quidem quam in brutorum oculis, filum vides pertenue et albicans lineae

---

tam, ut meram microscopio supponere et nervulos ciliares quam dilucidissime observare liceret. Unde igitur pendet haec lucis impatientia, retina ipsa nihil amplius sentiente, nisi a nervis ciliaribus?

1) Membranam vasculosam retinae, cujus notionem Galenum jam habuisse memoravimus (§. 1. Not. 1), rejecerunt F. Plater (de corp. human. structura, 1583. fol. de capite p. 187.) et Riolanus (opp. anatom. 1652). Ex antiquioribus autem qui illam cognoverint, laudandi sunt: Vesalius (de hum. corp. fabrica 1555. L. VII. cap. 14; Volcher Koyter (corp. hum. part. tabulae etc. 1573.); Fabricius ab Aquapendente (de visione etc. 1603 fol. P. 1. c. 3.); Bauhinus (Theatr. anatom. 1605. L. 3. c. 40.); Casserius (Pentaestheseion 1609. L. 3. c. 27); Ruysch (opp. omn. 1737. respons. in epistol. Wedelii de ocul. tunic. p. 15).

unius fere longitudine in corpus vitreum immissum, quod inde protrahere nonnunquam contingit; vasa capsularia sunt, per corpus vitreum, canale hyaloideo hic pertusum, ad lentem usque olim porrecta, nunc autem (in adultis), ubi canalis hyaloideus evanuit, eodem modo et secundum easdem leges, quibus vasa umbilicalia, sanguini inaccessa inque ligamentum cellulosum mutata. Denuo hic admirari licet fabricam naturae ubivis mirum quantum consonam, qua vasa sanguifera partibus, quibus olim nutrimentum, absoluta jam formatione, ligamenti satis validi fulcrum praebere jubentur.

Conflatur autem membrana vasculosa retinae arteriis venisque, miro et peculiari quodam modo reticulatis. His additam vides membranulam tenerrimam, e telae cellulosae filamentis subtilissimis contextam. Nervuli, quos supra memoravimus, ciliares arteriarum cursum sequuntur. Universae autem hae partes ita positae sunt, ut arteriolae cum nervis fibrosae retinae parti proxime adjaceant, illas venae excipiant, cunctis cellulosae compagis membranula substrata jaceat. Arteriae igitur retinam, venae corpus vitreum spectant, quod inde sejungitur lamina cellulari. Hinc sequi videtur ut membrana vasculosa ad retinam alendam potissimum destinata sit, cum certa quaedam lex et immutabilis stare videatur: ut arteriae proximae jaceant partibus, ad quas sanguinem advehunt, venae autem in superficie magis et remotiores obrepant.

Venae retinae numerosiores, ita ut binae ternaeve plerumque in singulas arteriolas cadant, et ampliores ut arteriarum crassitudinem dimidio circiter superent [2]), et creberrimis surculis cursuque magis flexuoso gaudentes facili opera ab arteriolis dignoscuntur. Ceterum

---

2) Venarum retinae capacitas igitur sextuplo fere major est quam arteriarum, et numero et magnitudine longe inferiorum. Haec major venarum copia ill. olim J. G. Walter in errorem abripuisse videtur, ut retinam arteriarum omnino expertem pronuntiaret, Ep. ad Hunter. de venis ocul. p. 11. seqq.

valvulis quoque instructae sunt, quas ope microscopii nonnunquam animadvertere potui [3]).

Arteriae, directo magis cursu incedentes, raros surculos spargunt, sub rectiori angulo e trunco prodeuntes; tenuiores sunt et figura sua rotunda a venulis paullo applanatis differunt.

Ramorum relatio ad truncos in retina major esse videtur quam in ulla alia corporis humani parte; pariter quoque arteriolas inter et venas creberrima connubia exstant, ut tanto celerior fieret sanguinis mutatio atque refluxus, unde aptissimum semper alimentum medullae retinae porrigeretur.

Venarum trunci post mortem sanguine rubro pleni; arteriolarum autem tenerrimarum innumera copia ut in conspectum prodeat, massa colorante liquidissima concrescente post impletionem vel coagulante, inferciantur necesse est [4]). Quod si probe successit, intimam retinae

---

3) Valvularum in retinae venis praesentiam negare quidem videtur, quod ex vena jugulari venas retinae replere nonnunquam contingit. Sed microscopio lustrans retinam, cujus vasa non injecta sunt, venulas vides certis locis quasi constrictas unde nodosae et articulatae apparent, et loco angustiori septulo intus munitas, quod valvula esse mihi videbatur. Hoc tamen in adultorum oculis solummodo observavi.

4) Opus, ob vasorum teneritatem haud raro ad irritum cadens et singulari quadam industria instituendum. Validiori enim siphonis pressu dilacerantur vascula, quo facto massa retinam inter et corpus vitreum effusa ita cuncta perturbantur ut a disquisitione abstinendum sit; leniori autem trunci solummodo massam recipiunt, neque contingit ut per capillaria vasa in venulas ea redeat. Quare experientia quadam atque exercitatione opus est, quae siphonis vim, prout ratio poscit, regat et moderetur. Plerumque optime res successit ut cum arteriis venas quoque replerem, si siphonem, glutine cinnabare colorato plenum, apud fetus in arteriam umbilicalem, apud infantulos brutosve neonatos in arteriam aortam aut carotidem immissum, leni semperque aequali pressu exonerassem. Sed recentissima funera seligantur necesse est. Tunc igitur retina, enucleata, ut supra (p. 29. Not. 9) docuimus, a cor-

superficiem nitidissimo reti vasculoso pictam ope lentis vitreae, modice augentis conspicere licet.

Maxima nunc vasorum retinae pars oritur ex *arteria centrali*, quippe quae, arteriae ophthalmicae ramulus, in orbita nervum opticum adit et, ramulis ad ejus neurilema antea editis, obliquo cursu anteriora versus in medium nervum sese immergit, per cujus centrum fertur, canalem replens supra memoratum, in medio nervo, simulatque illa in nervum immersa fuerit, decurrentem usque ad laminam cribrosam; qua perforata ad intimam retinae faciem pervenit. In brutis prope nervi insertionem in bulbum demum immittitur, neque, uti in homine, per centrum ejus defertur, sed alterutri lateri propior ad laminam cribrosam accedit [5]). In lepore timido et cuniculo binae arteriolae e nervo optico scyphiformi emergunt, dextrorsum et sinistrorsum decurrentes, secundum fibrarum medullarium cursum.

Vena centralis, in quam surculi venosi retinae colliguntur, eodem itinere bulbum derelinquit, quo arteria in eum penetraverat. Namque per laminae cribrosae foraminulum medium bulbo exit et, arteriolae comes in nervo opticó decurrit. Tunc autem ad ejus superficiem itinere facto, sub nervi neurilema paulisper defertur, venulas ejus recipiens. Quo derelicto in venam ophthalmicam sese effundit.

Arteria autem centralis simulatque, lamina cribrosa superata, bulbum attigit, in quatuor plerumque ramos paris amplitudinis finditur, ad internam retinae faciem abituros. Hi rami initio recti fere

---

pore vitreo caute detrahatur, vel ita rescindatur ut lamina pertenuis humoris vitrei in illa remaneat. Deinde, nervo optico, ubi in illam sese expandit, resecto in chartula nigra ita expandatur ut membrana vasculosa sursum spectet, quo facto tenerrimi vasorum rami in conspectum prodeunt.

5) Zinn, de differentia fabricae ocul. hum. et brutor. in Commentar. soc. reg. Gotting. 1754. Tom. IV. p. 266.

longitudinem retinae metiuntur, neque in ramulos divaricantur. Ex ipso autem quolibet ramo in hoc itinere utrinque prodeunt arbusculae vasorum capillarium tenerrimorum, in venulas capillares ejusdem figurae frondosae celeriter abeuntium, quae in truncos venosos sese immergunt.

Sed ubi ramus arteriosus mediam fere retinae partem attigit, in duos plerumque ramulos divaricatur, furcae formam referentes, quorum singuli — surculis editis undique per retinam obrepentibus et tenerrimis suis finibus, in formam arbusculae redactis collectisque in venulas capillares ejusdem fabricae abeuntibus —, alteram et tertiam ineunt divaricationem, donec tandem anteriorem retinae finem attigerint.

Ultima autem, quam observare licuit, divaricatio furcillata fit, ubi limbum retinae corporis ciliaris choroidis initio posteriori adhaerere memoravimus. Hinc igitur surculi tenerrimi recta via procurrunt anteriora versus, ciliari retinae parti substrati et, in fetu complurибus, in adulto paucis tantum ramis ad zonulam Zinnii editis, alii in venulas reflectuntur inque sinum venosum, alii autem, ubi anteriorem retinae finem posuimus, uveam inter atque corpus ciliare, in choroidis vascula abeunt [6]).

Venulae ex zonula Zinnii et anteriori retina redeuntes in venam circularem — *circulum venosum*, *sinum venosum retinae* [7]) — anteriorem partis choroideae retinae oram circumcirca legentem sese

---

6) Vasculosam retinae in limbo finem non assequi, sed ulterius anteriora versus vasa procurrere observavit Zinn (Obs. botanicae et anatomicae de vasis subtilioribus oculi. Gotting. 1753. p. 26.) et Merkius auctore Henle (l. c. p. 26.). Deinde etiam Jacob et Hesselbach, qui ciliarem retinae partem vasculosae tunicae propaginem esse contendebant. (Conf. supra §. 9. p. 32. Not. 1.)

7) Tab. 1. fig. 3. d.

effundunt. Quae inde posterius emergunt venulae in majores ramos colliguntur, qui truncos venosos retinae conflantes in venam centralem et venam ophthalmicam abeunt.

Sed triplicem omnino enumerare licet arteriarum retinae cum venis conjunctionem, qua singulari fabrica natura providisse videtur, ut quam expeditissime ubivis sanguinis refluxus adjuvaretur.

Primum enim sueto more, ut in ceteris corporis partibus, arteriae furcillatim divaricantur, unde exorti surculi aequo passu in minores deinceps divisi atque extenuati in vasa capillaria postremo abeunt, arbusculas nitidissimas formantia. Surculi arbuscularum, copiosissima anastomosi juncti, denique abeunt in venulas ejusdem formae frondosae, adeo tamen furtivo transitu ut neque arteriolae finem, neque venulae originem deprehendere liceat; sed venulam inter atque arteriolam intercedat systema capillare copiosissimum. Rete illud pulcherrimum, elegantissima sua fabrica quemcunque summa voluptate adficiens, quod inprimis in infantulorum retinis, rubro glutine repletum animadvertere licet, in brutis nondum vidimus.

Deinde intermedium quoddam systema capillare deprehenditur, quo arteriarum retinae trunci cum venarum immediate copulantur. In posteriori nimirum retina, qua furcillata illa arteriarum distributio desideratur, truncus arteriae in utramque partem spargit ramulos capillares, specie eleganter frondosa, cito tramite in venulas transeuntes, quae pari ubivis subtilitate in truncos venarum sese immergunt. Haec singularis fabrica, ut summi arteriarum trunci summis venarum truncis jungantur intercedente systemate capillari, quantum equidem sciam, solummodo in retina reperitur. Quae autem quantopere valeat ad sanguinis circulum adjuvandum accelerandumque, sponte elucet.

Tertia denique forma, sub qua arterias retinae inter et venas commercium deprehenditur, est: ut arteriola posteriora versus reflexa

simplicem ansam formet, cujus vasculum recurrens (venula) transit in venam circularem majorem. Haec igitur vasorum societas deprehenditur ubi pars ciliaris retinae tenuior incipit. Namque arteriarum ciliarem retinam comitantium major pars abit in choroidis vasa, ubi finis retinae choroidi adjacet [8]), pars autem posteriora versus reflectitur, inque venam mutata anteriori circuli venosi retinae margini sese insinuat. Hinc autem posterius venularum emergunt fasciculi, in ramos denique venosos collecti [9]).

Praeter hunc fontem (art. central. ret.), unde vasculosa retinae sua vasa sortitur, alter exstare dicitur, a cel. TIEDEMANN memoratus [10]). Apparet nimirum in parte posteriori scleroticae circa nervi optici introitum, circulus quidam vasculosus, ZINNIO jam cognitus [11]), ab arteriolis ciliaribus conflatus, ex quo vascula oriuntur, quae scleroticam ibi plurimis foraminulis perforant. Hinc igitur arteriarum surculos per choroidem cum nervulis ciliaribus retinam adire TIEDEMANN auctor est.

Restat ut commercia laudentur, quae retinae vasa cum aliis bulbi vasis ineunt. Et primum quidem membranae vasculosae surculi

---

8) Haec vascula ZINNIUS jam observavit (l. c. p. 26.); dicit enim ex circulo vasculoso retinae, ubi ejus margo humori vitreo incumbat, vasa inter processus ciliares lentem versus pergere, quae tamen ad lentem usque persequi non licuerit, id quod facile tibi persuadebis, quia una cum ciliari retina dilacerentur necesse est, remota uvea et corpore ciliari. HENLE (l. c. p. 29.) haec retinae vasa zonulae ZINNII tribuit. Sane quidem zonula maximam vasorum partem inde sortitur; sed vasculosae tunicae surculos et anteriorem retinae partem ciliarem comitari in fetibus ovillis et vitulinis dilucide vidisse mihi videor.

9) Tab. 1. fig. 3.

10) *Zeitschr. f. Physiol. v.* F. TIEDEMANN, G. R. *und* L. C. TREVIRANUS, Bd. 1. Hft. II. Heidelb. 1825. S. 256.

11) l. c. p. 27.

in vasa zonulae transeunt. Anterior pars membranae vasculosae, ciliari retinae substrata, tam arcte zonulae annexa est, ut meram inde detrahere nunquam contingat. Hic autem nexus vasorum ope perficitur. Etenim simulatque membranae vasculosae ramuli tenerrimi zonulam attigerunt, in vasa abeunt crassiuscula, brevia et parallela jacentia, anterius ubi zonula lentis marginem amplectitur una cum illa terminata; plerumque autem bina anastomosi ita junguntur ut arcus formetur vel ansa, anterius clausa et lentis capsulam versus spectans. Sed nihil vasculosi inde capsulam lentis adit. Haecce vasculosa zonulae fabrica optime perspicitur in oculo bovino, ubi per totam vitam persistit, et facili opera massa rubra repletur. In fetibus uberior vasorum copia quam in adultis, et hic anastomosin observare licet vasa zonulae inter atque membranae capsulo-pupillaris, unde moles illorum augetur. In hominum adultorum oculis nunquam zonulae vasa distinguere potui, sed communi hic retina cum zonula adparatu vasculoso uti videtur. Zonulae vasa una cum iis, quae ex parte ciliari retinae redeunt, in circulum venosum retinae — quo margo exterior zonulae undulato-dentatus cingitur — sese effundunt, quare eas venas esse suspicor, etiamsi hic arteriarum et venarum distinctio difficillima est.

E contraria igitur stare coactus sum sententia quam cui doct. Henle patronus existit; quippe qui negat e vasculis retinae surculos zonulam adire [12]). Sed in oculo fetus suilli ex quarta gestationis hebdomade, ubi membrana vasculosa, retinae nondum conjuncta, corpori vitreo inhaeret, vascula illius in zonulam abeuntia dilucide vidi [13]).

---

12) Henle, de membrana capsulo-pupill. et aliis membr. pellucentib. Bonn. 1832. 4. p. 29.

13) Idem quoque observavit Hesselbach l. c. S. 43. dicens membranam vasculosam retinae cum zonula quam arctissime coalitam esse; et auctor quidam, cujus nomen tacetur, in v. Ammon's *Zeitschr.* Bd. 2. Hft. 3. S. 433.

Alterum quoddam foedus retinae vascula inter et corporis ciliaris memorat WALTER [14]), ut nimirum retinae venae venis corporis ciliaris choroideae injungantur. Haec vasa HENLE describit ut venulas zonulae ZINNII, in venas corporis ciliaris abeuntes; et hac ratione nititur ejus sententia, retinam ad zonulae marginem externum finem assequi, quia, si revera adesset retinae pars ciliaris, zonulae vasis pertunderetur [15]). Equidem vero a zonulae vel retinae vasis surculos ad corpus ciliare migrare, invenire non potui. Initio quidem in fetu ovillo, massa rubra inferso, ejusmodi vasorum connubium vasculosam retinae inter et processus ciliares deprehendere mihi videbar; namque ex anteriori sinus venosi margine vascula in posteriorem corporis ciliaris marginem immissa videbantur; sed cum attentius examinassem oculum, dilucide vidi haec vascula sub ciliarem retinae partem anteriora versus decurrere. Pariter quoque in ceteris, quos dissecare licuit, fetuum bulbis hanc anastomosin desideravi. Deinde haec vascula, cum e circulo venoso, externum zonulae marginem circumcirca legente, in nonnullis brutorum sine repletione conspicuo, provenire dicantur [16]), in adultis quoque facili opera reperirentur. Denique vero

---

2: *„Die Arterien der Retina verlaufen bis zum hintern Rand des Faltenkranzes astförmig; hier beugen sich aber die Enden etwas aus einander, und es kommen noch feine geschlängelte Aestchen, die zur Zonula Zinnii gehen aus ihnen hervor."*

14) l. c. p. 28.

15) l. c. p. 31.

16) HENLE, l. c. p. 30: „Ad zonulae marginem externum vasorum plurima a truncis avulsa erant, quatuor autem ad quinque ex vase orta sunt, quod in ipso margine decurrit (fig. VI. f.) et serpentine quidem flexum". Hocce vasculum circulum venosum retinae, in fetibus margini externo zonulae arctissime innatum, fuisse vix dubito. Vasa autem, quae HENLE ad zonulae marginem externum observavit, a truncis avulsa, vasculosae retinae adnumeranda mihi videntur; namque fetus suillus erat, in quo HENLE haec observavit. In suillis fetibus autem, id quod infra probandum, membrana va-

haud parum ponderis sententiae nostrae afferri videtur eo quod in oculo, spiritu vini retento, retinam cum vitreo humore et zonula sponte a choroidea et corpori ciliari remotam videre licet, id quod fieri non posset, si vasorum ope retina aut zonula corpori ciliari choroidis annexa esset.

In fine anteriori retinae, uveam inter atque processus ciliares, membranae vasculosae ramulos in vasa choroidis abire supra memoratum est.

Vasa centralia retinae fibrarum medullarium cursum sequuntur, ita ut in homine et brutorum plurimis aequaliter per totam retinam distribuantur.

In lepore autem ceterisque animalibus, quibus fibrae nervi optici in binas columnas s. fasciculos medullares colliguntur (conf. p. 80. seq.), vasa etiam per internam et externam partem retinae (canthum oculi externum et internum versus) potissimum decurrunt [17]).

In piscibus vasculosa retinae corpori vitreo instrata haeret, neque cum retina medullari conjuncta reperitur, ita ut miram hic fabricae similitudinem cum fetibus animalium superioris ordinis admirari liceat. Nunquam tamen, id quod ROSENTHAL perperam opinabatur [18]), in corporis vitrei substantiam surculos dimittit.

Membrana vasculosa retinae, ut omnis membrana vasis sanguiniferis gaudens, pigmentum nigrum deponere valet. In homine et animalibus superioris ordinis haecce melanosis morbosum statum indicat, sed in animalium inferiorum nonnullis miro quodam naturae consilio, omnem internam retinae superficiem nigro vel fusco unguine

---

sculosa retinae corpori vitreo et zonulae arctissime inhaeret, retinae medullari nondum conjuncta.

17) Tab. II. fig. 6.

18) l. c. S. 406.

obsitam reperimus, ita ut membranam vasculosam retinae, ut choroidem, veram tunicam pigmenti dicere queas. Tale quid observare licet in sepia et nautilo pompilio [19]).

§. 25.

Circulus s. sinus venosus retinae — circulus arteriosus Mascagni?

Vasculum est circulare, cursu plus minus serpentino, in superficie interna retinae — ubi retina crassior desinit et in tenuiorem partem ciliarem transit — decurrens. Respondet igitur margini posteriori (externo) corporis ciliaris et zonulae Zinnii, cui limbus retinae interjacet. Venulas e parte ciliari retinae nec non e zonula redeuntes anterius excipit; e posteriori ejus margine surculi venosi prodeunt in venas retinae majores collecti [1]).

Hancce venulam, ad instar sinus circularis oram retinae s. d. dentatam anterius et interius legentem, in homine et brutis, in fetu pariter atque in adulto observare licet. In oculo humano autem multo difficilius in conspectum prodit; namque tenuior est, neque circulum perfectum format, neque in ipso retinae limbo, sed magis anteriora versus jacet, ita ut pigmento nigro, ciliarem retinae partem plerumque obtegenti, impediatur quo minus aeque dilucide in oculos cadat. Remota vero, quantum fieri potest, pigmenti nigritia, microscopii ope observabis vas circulare, retinae ciliari substratum. Sed in bove, ove, porco, aliis, nudis jam oculis patet, rubro sanguine scatens. Attamen in his quoque non semper perfectum circulum format, sed hic illic interruptum, aut minus dilucide conspicuum.

---

19) G. R. Treviranus, *vermischte Schrift.* Bd. 3. S. 153. — R. Wagner, *Lehrb. d. vergl. Anat.* Leipz. 1835. Carus, *Lehrb. d. vergl. Zootom.* 2te Aufl. Leipz. 1834. Bd. 1. §. 454. S. 384. — Oken, Isis 1835.

1) Tab. 1. fig. 3. d.

Zinnius, primus qui diserte hunc circulum descripserit atque delineandum curaverit, in eo nobis errasse videtur, quod retinae arteriis illum adnumeravit [2]). Haller in quadrupedibus circulum vasculosum describit, num venosus an arteriosus fuerit haud memorat; in piscibus autem duplicem circulum, venosum et arteriosum observavit [3]). Recentiorum plurimi silentio eum praetermittunt; Weber autem circulum arteriosum retinae oculi vitulini describit [4]).

Namque venosum circulum esse cum forma plana et latiuscula, ceteris retinae venis simillima, tum id potissimum suadet, quod in bulbis brutorum mactatorum semper reperitur sanguine plenus. Constat nimirum arterias post mortem plerumque, continuo autem et maxime in animalibus mactatis sanguine rubro viduas reperiri, venas contra eo refertas. Tum etiam injectio vasorum artificialis sententiae meae fautrix existit. Namque in fetibus, in quibus, ob majorem vasorum capillarium amplitudinem, massam arteriis injectam facillime in venas transire constat, saepissime contigit ut hoc vasculum implerem; in adultis autem brutis, e. g. ove, porco, etiamsi arteriarum ultimi et tenuissimi ramuli quam felicissime infersa essent, vas tamen

---

2) Zinn, de differentia ocul. hum. et brut. in Commentar. societ. reg. sc. Gotting. 1754. Tom. IV. p. 267. Tab. VIII. fig. 2; Descript. anatom. ocul. hum. 1755. cap. X. p. 223: „In ove art. centralis duos majores ad oram anteriorem retinae mittit ramos, qui ibi ad magnum angulum divaricati, longe oram illam legunt, sibique occurrentes circulum circulo iridis similem constituunt, unde plurimi surculi ad partem posteriorem retinae, vix ullus anteriorem versus terminum decurrit."

3) A. v. Haller, opp. min. T. III. Lausann. 1768. circulum vasculosum retinae describit in antilope rupicapra (p. 224); in porco neonato (p. 231); in trocta lacustri majori (p. 251); in carpione (p. 258): „duplex manifesto est arteriosus et venosus circulus, et venosus major, ruberque."

4) M. J. Weber: *in v.* Graefe's *u. v.* Walther's *Journ. f. Chir.* Bd. 11. S. 399. Tab. II. fig. 9. b. c.

illud circulare plerumque nihil glutinis rubri recepit, cum tamen, si arteria esset, ob amplitudinem suam semper et prae ceteris repleri debuisset.

In fetibus tenerrimis, in quibus membrana vasculosa retinae hyaloideae et corpori vitreo inhaeret, vasculum illud circulare margini externo zonulae tam arcte annexum est, ut, remota retina medullari, illi adnumerare queas, atque hoc esse videtur quod doct. HENLE (supra §. 24. Not. 16) inter zonulae vasa recensuit. Sed retinae vasculis potius quam zonulae adnumerandum esse, hoc etiam probare videur, quod in omnibus animalibus adest, in quibus membrana vasculosa per totam retinae superficiem internam aequaliter distribuitur. In lepore timido autem et cuniculo, in quibus vasa centralia strati fibrosi cursum singularem sequuntur et exteriora solummodo atque interiora versus per retinam decurrunt [5]), hunc circulum in anteriori retina equidem frustra quaesivi.

Zonula autem cum in fetibus tenerrimis angustiorem annulum formet, hic circulus lentis margini externo propius adjacet. Quare vix dubito circulum arteriosum, quem MASCAGNI, ARNOLD et WERNECK in margine lentis decurrentem describunt [6]), illud vasculum esse in fetibus lenti propius adjacens.

Circulus venosus retinae anterius excipit venulas e parte ciliari retinae redeuntes, quarum ope cum vasis choroideae connubium init; deinde venulas zonulae ZINNII; postremo autem vasorum capsulo-pupillarium surculi, e fossa hyaloidea provenientes, circa internum zonulae marginem (qui lentem amplectitur) reflexi una cum vasis zonulae in hunc sinum abeunt.

---

5) Tab. II. fig. 6.

6) MASCAGNI, prodromo della grande anatomia, Tav. XIV. 36. e. e. — ARNOLD, l. c. Tab. II. fig. 6. — WERNECK, *in v.* AMMON's *Zeitschr. f. O.* Bd. 4 Hft. 1. Taf. 1. No. 4. b. b.

§. 26.

De vasorum centralium decursu in fetibus obvio.

Fetuum oculi cum aliis fabricae discriminibus, tum vasorum potissimum decursu tantis omnino notis ab adultorum oculis differunt, ut propria quadam descriptione jam dudum digni judicati fuerint. Ita quoque vasa centralia, primordia haud dubie in oculo systematis vasculosi, et alter quasi funiculus umbilicalis, unde tenerrimis bulbi partibus nutrimentum affertur, tam ob decursum suum prorsus singularem, quam ob gravissimam relationem ad bulbi formationem summam attentionem merere videntur.

Nam in fetu vasa centralia, simulatque per nervum opticum intimum bulbum attigerunt, uberrimis ramulis editis duas membranas sacciformes, vasculis ditissimas contexunt [1]). Alii enim ramuli, iique plurimi abeunt in laminam vasculosam, corpori vitreo et retinae interjectam, sacculum quasi formantem anterius apertum [2]); alii recta via et cursu per medium bulbum et corpus vitreum tendentes, alterum sacculum conflant minorem, majori illi anterius insidentem et, inde a choroide tunica vasorum (pupillarium) incremento facto, omnino clausum [3]).

Ille sacculus major membrana vasculosa retinae est, initio corpori vitreo instrata, post vero cum retina medullari coalescens; hic autem minor, quem *sacculi capsulo-pupillaris* nomine amplectimur, membranae capsulo-pupillaris et pupillaris foedere exoritur, quarum haec a choroide (iride), illa ab arteriae centralis ramo capsulari sua vasa sortitur.

Utramque igitur partem, cujus vascula eadem stirpe — arteria centrali — nascuntur, inque eundem fontem communem — venam

1) Tab. I. fig. 4.
2) Tab. I. fig. 4. b. d.
3) Tab. I. fig. 4. k. l. n. ñ.

centralem — sese effundunt, describendam nobis censuimus. Qua in re si a proposito paullum aberrasse videamur, ad delectationem refugere liceat, quam olim nobis earum partium disquisitio praestitit, et ad sententiarum differentiam, inter viros celeberrimos super iis exortam.

§. 27.

De membrana vasculosa retinae vasa corporis vitrei mentiente.

Saepenumero mirati sumus, quinam fieret ut natura, aliter sibi consona ubicunque partium formationem respexeris, in uno oculo ita aberrasset, ut duas laminas vasculosas immediate sibi invicem imposuisset. Namque praeter vasculosam laminam, qua intus retina vestitur, alteram in fetuum oculis memoratam invenimus, corpus vitreum exterius involventem.

Antiquiores scriptores anatomici memorant vasa corporis vitrei, sed parum certi de iis attulerunt [1]). Ex recentioribus autem cl.

---

1) Cl. Galenus, de usu part. L. 10. c. 1; et Ruysch, Epist. XIII. p. 10. vasa corporis vitrei omnino negarunt.

Ambrosius Bertrandi, diss. de oculo, Turin. 1748. 8. p. 49. primus esse videtur qui, licet obscure, de iis loquatur; memorat enim in choroidea tunica vasa pellucida lymphatica arteriosa, quorum aliqua retinam adeunt atque ad cellulas corporis vitrei et lentem crystallinam ramulos spargunt (teste Hallero, Icon. anat. Fasc. VII, arter. oculi histor. Gött. 1754. p. 49.). — Morgagni, Epp. anat. Patav. 1764. fol. ep. XVII. art. 28. p. 345. in oculo congelato observasse sibi videbatur, ramulos vasculosae retinae per corpus vitreum migrare; sed ipse de hoc experimento dubitabat. — Albinum in oculo balaenae vascula humoris vitrei inde a corporis ciliaris vasis oriunda in praelectionibus suis demonstrasse testatur Lobé in Halleri disp. anat. T. VII. §. 56. p. 101. — Moeller de retina, ibid. Tom. VII. P. 2. p. 201, nihil vidit nisi arter. capsularem; suspicabatur autem in superficie corporis vitrei vasa adesse ob ejus cum retina nexum. — Haller, prim. lin. physiol. ed. Wrisberg. p. 289. loquitur de vasis corporis vitrei in piscibus, et sinum

Arnold [2]) praeter vasculosam retinae ditissimum describit rete vasculosum corporis vitrei superficiem obtegens. Et doct. Henle [3]) in egregia sua commentatione saepius laudata, vascula memorat in superficie corporis vitrei fetus suilli ad zonulam procurrentia.

Diu multumque frustra quaesivi hanc laminam vasculosam, qua cel. Arnold corpus vitreum involvi docet; fetus autem, quorum oculos dissecueram, provectiores aetate erant, vaccini videlicet ex quinto, sexto et septimo gestationis mense, ovillini ex secundo, quibus omnibus membrana vasculosa retinae nitidissima, sed nullum hujus connubium cum corpore vitreo vasorum ope, neque vasa corporis vitrei

---

venosum retinae ovillinae corpori vitreo adnumerare videtur; Elem. physiol. T. V. p. 392. dicit: „nusquam observabili vinculo connexa membrana humoris vitrei, nisi Albinianam arteriolam velis, aut vasa vitreae membranae pellucida (?) quae in ove et bove ad eam non obscura veniunt." — Zinn, Obs. de vasis subtil. oculi etc. p. 25. vasa memorat e processibus ciliaribus in corpus vitreum immissa; in descript. anat. ocul. hum. p. 125. 126. autem in cane recens nato se observasse affirmat, ex arteria capsulari in itinere emitti plurimos surculos tenuissimos in cellulas humor. vitrei, et alios ramulos e centrali arteria ortos, per superficiem exteriorem corporis vitrei repentes. — In canibus recens natis, saepenumero massa rubra quam felicissime a me injectis, neque ex arteria capsulari ramulos in cellulas vitrei humoris, neque centralis arteriae surculos per corporis vitrei superficiem obrepentes inveni. Interdum autem vasis disruptis massam ita per corporis vitrei substantiam et externam superficiem effusam observavi, ut nudis oculis adspicienti vasorum species erronea exoriretur. Tunc vero, oculis armatis, meliora semper edoctus sum.

2) Arnold, l. c. S. 107: *„Die Blutgefässe des Glaskörpers (beim Fötus aus dem 3ten, 4ten oder 5ten Monat) verbreiten sich auf der Oberfläche desselben in einem feinen und zarten Zellgewebe, das diesen überzieht, bilden mit einander Netze* — Taf. II. fig. 5. 6. — *und sammeln sich nach vorn um die Linsenkapsel herum in einen Kreis, aus dem wieder Gefässe zur vordern Capsel treten."*

3) Henle, l. c. p. 38.

ipsa aderant. Id quod pro certo affirmare possum, cum non in eo solum acquieverim, ut nudis oculis examinarem, sed simplicis quoque microscopii ope, quo adjuvante tenerrima vasa sanguinifera, etiamsi massa rubra in illa non penetraverit, in conspectum prodeunt, ita ut probe dicere queas vasa sanguinifera vere non esse, quae microscopium nobis non ostendat.

Jam vero uterus porcinus mihi apportabatur, quarta hebdomade gravidus. Ex porculis, quos gestabat, tredecim nitidissimis, tres pollices longis, decem quam felicissime per arteriam umbilicalem in chorio decurrentem, glutine rubro implevi. Trium, qui reliqui erant, bulbos recentissimos continuo dissecui. Remota igitur sclerotica cum choroide tunica, retina crassa ad instar putaminis dehiscentis a corpore vitreo, cui non annexa erat, sponte recedebat. En omne corpus vitreum uberrimo reti vasculoso, nudis oculis jam conspicuo, obtectum! Deinde retinae interior facies nudis oculis et modico magnitudinis auctu lustrata, nihil vasculosi mihi exhibuit. Neque validioribus ex ordine lentibus adhibitis, ullum vasculum in retina detegere potui. Iterata vice et illos oculos dissecui, qui massa rubra nitidissime injecti erant, necdum spiritu vini immersi. Sed idem rete vasculosum corpus vitreum obtegens, retina vasculis carens. Ob rei novitatem oculis meis diffidens, patrui dilectissimi auxilium imploravi, qui, quod vidissem, cerneret atque judicaret; sed idem prorsus ille observavit. Nuperrime etiam cel. Prof. R. Wagner, quem in hac urbe versari laetabamur, pro sua benevolentia observationem meam recensuit atque confirmavit.

Vix igitur dubium esse potest quin vasa illa a Zinn, Arnold et Henle descripta, in corporis vitrei superficie decurrentia, membranae vasculosae, retinae medullari nondum annexae, tribuenda sint. Etenim omnes corpus vitreum examinarunt, retina ante remota; quam si examini microscopico subjecissent, facili opera vidissent retinam vasculis omnino carere et membranam vasculosam, corpus vitreum obtegentem,

nihil esse nisi vasculosam retinae in fetibus tenerioribus corpori vitreo instratam.

Idem prorsus in oculo fetus canini duos pollices longi reperi. Ceteri autem, quos dissecare licuit, fetus provectioris aetatis erant et retinae jam annexam membranam vasculosam gestabant. Cel. ARNOLD autem cum in variorum animalium fetibus, inque humanis haec vasa in corpore vitreo decurrentia creberrime sese vidisse affirmet [4]), non est quod dubitemus in omnibus animalibus certis quibusdam vitae fetalis periodis talem fabricam adesse ut membrana vasculosa retinae corpori vitreo instrata reperiatur.

Ceterum vero membrana vasculosa retinae, in porculis corpori vitreo instrata, eandem prorsus naturam eandemque fabricam mihi exhibuit, quam ARNOLD de vasis corporis vitrei laudat [5]). Etenim vasculis, ejusdem fere diametri quam vasa pupillaria, sed paullo vali-

---

4) l. c. 107. Sed a cel. ARNOLD in infantibus neonatis haec vasa sanguinifera corporis vitrei adhuc visa esse — dicit enim: *„Sie können beim neugebornen Kinde nur durch die feinste und glücklichste Injection sichtbar gemacht werden"* — in dubitationem vocare ausim, etiamsi virum acutissimum erroris haud lubenter insimulem. Namque constat nullum vasculum capillare sanguiniferum, etiamsi singulam globulorum sanguinis seriem, vel adeo nucleos solummodo globulorum sanguinis vehat, tantae minutiae esse posse ut microscopii ope non facillime dignoscatur. Infantium autem, recens natorum bulbi tam injecti quam non repleti, vasorum ne vestigium quidem in corporis vitrei superficie mihi exhibuerunt, neque alii illa observarunt, si exceperis ZINNIUM supra memoratum (Not. 1.), quippe qui in canibus recens natis ea se vidisse affirmat.

5) l. c.: *„Die Blutgefässe des Glaskörpers scheinen keine Zweige in die Glashaut zu senden, sondern eine in gewissem Grade für sich bestehende, gefässreiche, zellgewebige Membran zu bilden, welche die Hyaloidea umgiebt, fest auf ihr liegt, ohne mit ihr durch Gefässzweige verbunden zu sein; denn öfters glückte es mir die Gefässe von der Glashaut loszulösen, ohne das* corp. vitreum *selbst zu beeinträchtigen"*.

dioribus, nudis oculis in omni decursu vixdum conspicuis, a posteriori anteriora versus decrescentibus et, raris tantum anastomosibus factis, reticulum haud ita minutis maculis formantibus substrata erat membrana tenerrima, limpida, e tela cellulosa subtili conflata, eadem fere natura, qua membranula vasa capsulo-pupillaria fulciens deprehenditur. Deinde volsellis meram a corpore vitreo detrahere interdum licuit, sine hujus laesione, neque ullum vasculi surculum in corporis vitrei substantiam demersum animadvertere potui.

Venarum et arteriarum nullum adhuc discrimen, ut in omnibus vasis nuperrime demum formatis 6). Hic igitur eundem typum, transitorium quidem, qui in piscibus per totam vitam persistit, observamus; namque in membrana vasculosa retinae lucii, salmonis farionis, aliorum, pariter atque in fetibus suillis, corpori vitreo arctissime annexa arterias a venis dignoscere non valui. Quae singularis vasorum aequalitas, in membrana vasculosa porculorum obvia, tanto magis miranda videtur, cum in iis arteriae et venae capsularis naturam diversam dilucide jam distinguere potuerim.

Quare, cum in oculis fetus humani, bimestris fere — si cum porculis, qui quatuor solummodo menses utero gestantur, comparaveris, multo junioris — etiamsi vasorum repletio quam prosperrime succesSerat, nullum adhuc vasculum neque in retina, neque in corporis vitrei superficie, sed nil nisi substantiam granulosam inter retinam et corpus vitreum effusam, spiritu vini albescentem, ope microscopii invenerim, ratiocinandum mihi videtur: membranae vasculosae formationem ad seriorem vitae fetalis periodum referendam esse, quam vasorum capsularium (conf. §. 30. de format. retin.).

Vasa membranae vasculosae corpori vitreo annexae anterius, ad marginem externum zonulae delata, circulum formabant — circulum

6) E. H. Weber, Hildebrandt's *Anat.* Bd. IV. S. 477.

vasculosum (venosum) retinae [7]) — ex cujus facie anteriori nonnulli surculi prodibant, qui magnitudine aliquanto adaucti, in zonula procedebant usque ad internum ejus marginem, ubi major pars, binis anastomosi junctis, terminabatur, altera autem sub zonulae marginem internum demersa cum vasis capsulo-pupillaribus foedus inire videbatur. In anteriorem lentis faciem haec vasa extendi, id quod MASCAGNI, ARNOLD et WERNECK (conf. §. 25. Not. 6) contendunt, animadvertere non potuimus; pariter quoque ramulos, qui ex margine externo circuli vasculosi in corpus ciliare choroidis abiissent, desideravimus.

§. 28.

De vasis capsularibus atque membrana capsulo-pupillari et pupillari — sacculo capsulo-pupillari —.

Postremo, ut omnis vasorum centralium decursus perspiciatur, nonnulla adhuc addere visum est, quae circa vasa capsularia et partes, quas adeunt, a me observata sunt.

Praeter eos enim surculos, quos arteria centralis ad retinam spargit, vena centralis inde colligit — unde membrana vasculosa retinae conflatur —, alia quaedam propago vasculosa vasorum centralium existit quae, per canalem in corpore vitreo fetali obvium — *canalem hyaloideum* — recta via ad lentem crystallinam demissa, accedente velamine membranoso tenerrimo, quod surculi vasorum perrepunt, sacculum format vasculosum, tanquam altera quaedam capsula lentem crystallinam involventem.

Trunci, vasorum centralium ramuli medii, ob metam, ad quam unice et recto cursu properant — capsulam lentis sc. — *vasa capsularia* [1]) bene vocantur [2]); ramuli, in quos illi dispescunt, creber-

---

7) Tab. I. fig. 4. e.

1) HENLE, l. c. §. 4.

2) Tab. 1. fig. 4. h.

rimi, superato lentis margine ad pupulam tendentes ut vasis membranae pupillaris vel iridis sese inserant, *vasa capsulo-pupillaria* [3]); membranula denique illis substrata, eodemque cursu insignis: *Membrana capsulo-pupillaris* vocatur [4]). Quae anterius aperta, cum occludatur quasi membrana pupillari, (cujus margini externo conjuncta est) ante iridem expansa et illi quodammodo obversa, sacculus exoritur capsulam lentis undique obvolvens, qui *sacculi capsulo-pupillaris* [5]) nomen traxit.

E centro igitur nervi optici emersa per canalem hyaloideum — medium, sed paullo interiora versus, corpus vitreum perforantem et anterius, ubi lentis crystallinae faciem posticam attigit, in fossam scyphiformem „*fossa hyaloidea s. patellaris*, *tellerförmige Grube*" dictam [6]), dilatatum — vasa capsularia decurrunt; vasa, inquam, etenim ad minimum duo — arteriam cum vena — alterum juxta alterum decurrentia statuamus oportet.

Mirum sane videtur quod omnes, quos equidem noverim, de hoc argumento scriptores unicam arteriolam memorent, venulam contra illius comitem vel silentio praetermiserint [7]); vel adeo omnino ne-

---

3) Tab. 1. fig. 4. n. n.

4) Tab. 1. fig. 4. k. l.

5) Tab. 1. fig. 4. k. l. n. n.

6) Tab. 1. fig. 4. i.

7) Bernhard Sigfrid Albinus, acad. annot. Lib. 1. Lugdun. 1754. 4. p. 31. primus fuisse videtur qui et viderit et delineaverit in oculo fetus ovilli arteriam per medium corpus vitreum decurrentem Tab. 1. fig. 4. 5. a, quam in summi viri honorem Haller arter. Albinianam vocavit, Element. Physiol. T. V. p. 392. Namque F. Ruysch eam nondum viderat, etiamsi ramulos ejus in capsula lentis posteriori dispersos delineaverit (Thesaur. anatom. II. 1701. p. 37. Tab. 1. fig. 8. in opp. omn. Amstelodam. 1737). Zinn, descr. anat. ocul. hum. p. 223. fig. 2. 3. — Wrisberg, Comment. med. phy-

gaverint [8]), venas membranae pupillaris laudantes, quae sanguinem, ab arteria capsulari acceptum, reducerent. Sed cogitandum est vasa capsularia haud dubie jam adesse, antequam choroidea et iris et membrana pupillaris formata sit; quae igitur venula sanguinem, per capsularem arteriam advectum, reduceret, nisi vena simul capsularis existeret?

In fetibus suillis memoratis, amplo adhuc canali hyaloideo gaudentibus saepius, in fetu vaccino ad partum fere maturo (corpus pilare coepit) semel una cum arteria venam capsularem distinguere potui. Immo vero in fetu humano bimestri, tres pollices longo, per arteriam umbilicalem massa rubra impleto, quatuor vascula e centralibus truncis, simulatque e nervo optico emersere, oriunda in canalem hyaloideum, adeo amplum ut duas fere tertias totius corporis vitrei occuparet, immissa ad lentem decurrebant.

Venula autem capsularis ideo tam raro in conspectum prodit, quod massa colorans per ultimos arteriae ramulos capillares in illam redeat necesse est, id quod nunquam prospere succedit, si fetus vasa sanguine plena sunt. Hanc igitur ob caussam, cum in eo essem ut fetuum injectiones artificiosas instituerem, commode plerumque antea vena majori e. g. vena cava dissecta sanguinem venosum, quantum fieri poterat, exire jussi; vel ita rem tractavi ut, si e. g. per arteriam umbilicalem massam injeci, per venam umbilicalem apertam sanguinem effluere sinerem inter repletionem siphonis vi urgente, usquedum ex ipsa vena umbilicali massa rubra rediisset.

---

siol. anat. etc. Vol. 1. Gott. 1800. 8. p. 1-15. Tab. 1. fig. 4. — Arnold. l. c. S. 111. — Henle, l. c. p. 11, 33. — Reich, de membr. pupillari p. 39. — Conf. Weber in Hildebr. *Anat.* Bd. 4. 1832. S. 92.

8) Auctor, cujus nomen tacetur, in v. Ammon's *Zeitschr. f. O.* Bd. 2. Hft. 3. S. 433. dicit arteriae capsularis surculos in venas membranae pupillaris abire. — v. Ammon, l. c. Bd. 3. Hft. 1. S. 83., suspicatur et ipse membranam pupillarem, venulis ditissimam, sanguinem reducere, quem art. capsularis ad lentem advexerit.

In fetu igitur teneriori vasa capsularia aut plura aut bina per canalem hyaloideum decurrunt, alterum juxta alterum situm ita ut commode conspiciantur. Quo magis autem, fetu ad partum magis magisque vergente, accrescit humoris vitrei moles, tanto arctius simul contrahitur canalis hyaloideus, quo facto vasa capsularia tam arcte sibi incumbant necesse est, ut unius vasculi speciem referant. Tunc enim arteria capsularis pertenuis venae, dimidio fere latiori et planiori adjacet ita ut haec illam obtegat et visui haud raro subducat. In fetus autem vaccini, ad partum fere maturi oculis duobus arteriam istam, eodem modo quo vasa funiculi umbilicalis, circum venam capsularem pluribus gyris spiralibus flexam ad lentis capsulam usque decurrere vidi.

Inter hunc per canalem hyaloideum decursum neque venula neque arteria capsularis ullum ramulum spargit in corporis vitrei substantiam abiturum, sed recta via truncus, priusquam ad fossam hyaloideam pervenerit, non ramosus lentis capsulam versus tendit. Sunt quidem, qui contra ALBINUM [9]) contendant, e trunco arteriae capsularis, in itinere per canalem hyaloideum, surculos in cellulas humoris vitrei distributos sese animadvertisse [10]). Sed vix dubito ZINNIUM hoc fefellisse, maxime cum in canibus recens natis, palpebris adhuc clausis, illud observaverit. Etenim neque ALBINUS, WRISBERG, WERNECK, HENLE [11]), ramulos arteriae capsularis in corpus vitreum procedentes unquam observarunt, neque egomet ipse unquam in canibus recens natis duodecim inque sexaginta fetibus, vaccinis, felinis, ovillinis, porcinis, cuniculinis variae aetatis et humano uno, quorum

9) l. c. p. 31.

10) ZINN, descript. anat. ocul. hum. p. 126. — E. H. WEBER l. c. Bd. 4. S. 92.

11) WRISBERG, l. c. Tab. 1. fig. 4; — WERNECK, *med.-chirurg. Zeitung* 1823. T. 1. p. 114; — HENLE, l. c. p. 38.

vasa sanguifera repleveram, surculum e vasis capsularibus in vitrei humoris substantiam immissum deprehendisse me fateor. Doct. Reich [12]) quidem memorat corpus vitreum oviculae tres pollices longae innumeris arteriae centralis ramulis perreptari. Verum enim vero ex tabulae, quam addidit, figura quarta elucere videtur, nonnisi fossam hyaloideam, in fetibus tenerrimis amplissimam, fuisse, in qua ramuli isti decurrerent.

In fetibus nimirum tenerrimis lens crystallina totum fere oculi bulbum replens, a corpore vitreo exiguo adhuc circumdatur. Lentis autem majori ambitui relativo respondet canalis hyaloideus et fossa patellaris, quae, quo tenerior fetus existit, tanto majorem corporis vitrei partem occupat; quo magis deinde increscit humoris vitrei moles, tanto minor evadit canalis hyaloideus et fossa patellaris, arcte jam, graviditatis dimidio transacto, posteriorem lentem amplectens. Ita, id quod in fetu humano tres pollices longo inque fetibus vaccinis quinque pollices longis observavi, longe majorem corporis vitrei partem replet canalis hyaloideus brevis quidem, sed amplissimus, et fossa patellaris, quam lens ad duas solummodo tertias partes replebat, spatio posterius relicto, quod vascula creberrima cursu mirum quantum serpentino percurrebant.

Maxime vero in fetu humano res erat perspicua. Hic enim vasa capsularia quatuor recta neque ramosa canalem hyaloideum percurrebant amplissimum, quo superato in surculos numerosissimos abibant multum flexuosos, lentis parietem posteriorem inter et fossam patellarem plurimis gyris decurrentes. Eorum plurimi, qui lentis capsulae proxime adjacebant, anteriora versus properantes lentis marginem superabant; alii autem, posteriora versus quasi reflexi finibus suis liberis, obtusis, tumidulis et fere clavatis in fossam hyaloideam amplissimam ubicunque imminebant. Hinc, ni fallor, exoritur vasorum per corporis vitrei substantiam distributorum fallax imago. Una cum arteria

12) Reich, l. c. p. 39.

et vena capsulari, in canalem hyaloideum posterius se immergenti, immittitur membranula, tanquam vagina vasa involvens. Haecce membranula, laminae cellulosae, quae tunicam vasculosam retinae constituit, simillima, vasa per totum canalem hyaloideum comitatur, et ubi ad lentem pervenit, in membranam capsulo-pupillarem abit [13]). An forsan membranae vasculosae retinae propago est, quae, inversione facta, posterius in corpus vitreum inque canalem hyaloideum immittitur? Suadet hoc vasorum fons communis, suadet, ni fallor, etiam area MARTEGIANI.

Etenim vasa capsularia eo loco, quo in corpus vitreum immittuntur, arctius cum hyaloidea coalescunt. Increscente igitur humore vitreo, maxime in longitudinem, posterius eo loco hyaloidea in canalem istum quasi immittatur et anteriora versus protrudatur necesse est. Hinc in fine posteriori corporis vitrei, eo loco qui respondet vasis centralibus per nervum opticum in bulbum immissis, exoritur spatium quoddam depressum, triangulare, cujus apex in canalem hyaloideum imminet, basis autem nervum opticum spectat [14]). Hocce spatiolum, liquidi forsan guttulis refertum, MARTEGIANI [15]) in honorem patris inventoris *aream* MARTEGIANI denominavit [16]).

---

13) Ita certe mihi visum est in fetibus porcinis atque cuniculinis, in quibus haud ita multa opera mihi successit ut lentem crystallinam, capsula sua nec non membrana capsulo-pupillari obvolutam, e fossa patellari meram effoderem. Quo facto cernere mihi videbar, una cum vasis capsularibus e canali hyaloideo membranulam procrescere in membranam capsulo-pupillarem immediate extensam. vid. Tab. 1. fig. 4. k. l.

14) Tab. 1. fig. 4. c.

15) MARTEGIANI, nov. obs. de ocul. human. Neap. 1814. 8. p. 19.

16) VALENTIN, in v. AMMON's *Zeitschr. f. O.* Bd. 3. Hft. 3. 1833. S. 335. Tab. V. fig. 4. d.

§. 29.

Arteria igitur capsularis, posteriorem lentis crystallinae faciem ubi attigit, in tres plerumque ramulos finditur, ad posteriorem capsulae parietem undique decurrentes. Venarum hic et arteriarum discrimen facillimum. Namque venae capsulares in superficie magis decurrunt, quae fossam patellarem spectat, arteriolis impositae, planiores sunt, ramosiores et dimidio fere validiores; arteriae capsulae lentis quam arctissime adjacent, venis substratae, teneriores sunt et rariores cursuque magis directo procurrunt [1]).

Omnem hunc adparatum vasculosum fulcit membranula tenerrima, quam una cum vasculis a capsula lentis abstergere licet. Haec, tanquam altera quaedam capsula lentem involvens, inter zonulam Zinnii, leviter adhuc lentis marginem amplectentem, et capsulam lentis procurrit anteriora versus et, superato margine lentis, recta via pupulam tendit, ubi vario modo se inserit.

Namque, superato margine pupillari iridis, aut, id quod plerumque reperitur, in anteriorem iridis superficiem inque eum locum unde proficiscitur membrana pupillaris, inseritur et cum hac vasorum nexu conjungitur; aut internae et posteriori membranae pupillaris superficiei sese applicat limbo circulari, minori tamen quam pupulae circulus, id quod in fetibus suillinis potissimum reperi [2]); aut ad ipsum marginem pupillarem iridis desistit, ita ut vasa in circulum iridis internum sese effundant, quod in fetibus vaccinis ad partum fere maturis continuo reperire licet [3]).

---

1) Tab. 1. fig. 4. l. k.

2) Tab. 1. fig. 4. — Conf. Valentin, in v. Ammon's *Zeitschr.* Bd. 3. S. 308.

3) Fetibus hisce vaccinis cauda pilis jam obsita fuit, corpus pilare incepit. Membrana pupillaris ex parte jam evanuerat. Hinc igitur ratioci-

Hancce membranulam, etiamsi antiquioribus visa jam fuerit [4]), oblivione tamen obrutam denuo et proprio marte detexit cel. J. Müller. Doct. Henle descripsit [5]). Negarunt illam exstare auctor supra memoratus [6]) et Arnold [7]), sed comprobarunt R. Wagner, Valentin et Reich [8]). Et egomet ipse in omnibus fere fetuum oculis, hunc in finem dissectis, membranulam illam, qualem Henle describit, reperi.

Sed pro fetuum aetate paullo variat forma membranae capsulo-pupillaris, ita ut quanto immaturior fetus tanto brevior existat, increscente autem maturitate in longitudinem magis magisque extendatur.

Nimirum enim antequam iris et membrana pupillaris formata est, vasa capsularia cum membranula illa comitante, summa ramorum copia ad fossam hyaloideam et parietem posteriorem capsulae edita, vix tantum lentis marginem superant, ita ut maxima pars capsulae anterioris, quod Valentin in fetu humano undecimae hebdomadis

---

nandum videtur eam partem vasorum capsulo-pupillarium, quae cum iride et membrana pupillari confluit, prius evanescere, quae in circulum iridis internum inseritur, diutius persistere et reperiri adhuc, illa jam prorsus deleta.

4) W. Hunter, medical commentaries. P. 1. Lond. 1762. p. 63. — Haller Elem. Physiol. Tom. IV. Lib. XVI. Sect. 2. §. XI; T. V. p. 372; ejusd. Opp. minora. T. III. p. 231. — Wrisberg, Nov. commentat. Soc. reg. Gottingens. Vol. II. p. 104; Comment. med. etc. argumenti Soc. reg. scient. Gottingens. oblatarum et editarum Vol. I. Gott. 1800. 8. p. 13, 7. — Petit, Histoire de l'acad. roy. des sciences, Année 1730. p. 438, et ipse jam vasa capsulo-pupillaria observasse videtur, describit enim vascula inde a processibus ciliaribus ad lentis capsulam mediam anteriorem decurrentia.

5) Henle, l. c. p. 6 — 13.; v. Ammon's *Zeitschr. f. O.* Bd. 4. Hft. 1. S. 23.

6) v. Ammon's *Zeitschr. f. O.* Bd. 2. Hft. 3. S. 371 — 378.

7) ibidem. Bd. 3. Hft. 1. S. 37-41; Bd. 4. Hft. 1. S. 28.

8) R. Wagner, ibid. Bd. 3. S. 288. — Valentin, ibid. S. 302. — Reich, de membr. pupill. diss. Berol. 1833. 4. p. 12-16. — Valentin, *Hdb. der Entwicklgsgesch. d. M.* etc. Berl. 1835. 8. S. 201.

observavit [9]), libera jaceat. Initio igitur nil fere nisi paries posterior vasculosus capsulae lentis reperitur. Hac autem periodo lens crystallina praegrandis interiori corneae superficiei arcte adjacet. Quo magis deinde lens crystallina in corpus vitreum demergitur et, anteriori bulbi segmento adaucto, posteriora versus quasi retrahitur, tanto perfectius membrana capsulo-pupillaris lentem involvit. Jam vero iridis formatione incipiente (sub finem circiter mensis tertii), et membrana pupillari formata, iris quasi descendit inter membranam capsulo-pupillarem et pupillarem, ita ut eo loco, quo margo pupillaris iridis centrum lentis versus imminet, membrana capsulo-pupillaris coarctetur et aliquantum constringatur, hinc autem sese expandat iterum inque anteriori iridis facie desistat. Eodem igitur loco, unde membrana pupillaris cum vasis suis a superficie anteriori iridis exoritur, ante iridem et pupulam expansa, sese inserit membrana capsulo-pupillaris, cujus vasa partim in circulum iridis externum abire videntur, partim cum vasis pupillaribus foedus ineunt. Talem membranulae nostrae decursum in omnibus fere fetibus tenerioribus observavimus. Atque hoc tempore cum membrana pupillaris anterius, capsulo-pupillaris posterius et lateraliter lentem crystallinam arctissime involvat, sacculus exoritur vasculosus ubivis clausus, quem VALENTIN *capsulo-pupillarem* denominavit.

Duplex hinc capsula in fetu lentem obducit; altera, quae lentis substantiam immediate obtegit, pellucida omnino, vasorum expers et laminae corneae tenuissimae similis; altera vasculosa, illi instrata quidem, sed nullo vasorum connubio juncta, ita ut abstergi possit illa incolumi remanente.

Sub ipsa autem membrana pupillari in fetibus, antequam camera oculi posterior formata est, parieti anteriori capsulae lentis in-

9) l. c. S. 199.

haerente et quasi agglutinata alteram etiam adesse laminam vasculosam lentis capsulae injunctam, id quod auctor ille supra memoratus [10]) et cel. Arnold [11]) contendunt, equidem videre non potui. Quae si adesset, duplex lamina vasculosa (membr. pupillaris et paries anterior capsulae lentis vasculosus) immediate sibi imposita esset. Ejusmodi autem fabrica in nulla corporis parte obvia est.

Membranae capsulo-pupillaris decursus autem dilucidius in oculos cadit, quam ut de ea dubitare possis, si lentem crystallinam capsula sua nec non sacculo isto capsulo-pupillari inclusam e fossa patellari removeas. In fetibus nimirum suillinis et cuniculinis ad partum fere maturis zonula Zinnii, marginem lentis tanquam fibula amplectens, nondum adeo firmiter cum lentis capsula coalita est [12]), ut illam solvere nequeas. Quare si marginem internum zonulae

---

10) v. Ammon's *Zeitschrift f. O.* Bd. 2. Hft. 3. S. 430–438. Elucet autem ex ipsissimis hujus viri verbis, eum membranae capsulo-pupillaris decursum bene observasse; dicit nimirum S. 433: *„Am Rande der Linse haben die feinen Aeste fast durchgängig gleiche Stärke, liegen neben einander und laufen auch so über den Rand nach der vordern Linsenfläche und an derselben fort bis zum Pupillarrand der Iris, wo sie sich umlegen und mit Venenzweigen der Pupillarhaut verbinden.*

11) Ibid. Bd. 3. Hft. 1. S. 37–41.

12) Zonula Zinnii totam anteriorem capsulae lentis superficiem vestiri, id quod Winslow, Baerens et Arnold affirmant, non satis persuadere nobis potuimus. In oculis equinis et bovinis, aqua diutius maceratis, nonnunquam quidem abstergere licuit aliquid membranulae simile, nunquam tamen hoc veram zonulae continuationem esse dignoscere valuimus. Sed continuo et nobis ita visum est, ut zonulae margo internus desisteret, ubi processuum ciliarium apices lentis capsulae incumbunt. Immo vero in oculis bovinis, quibus per totam vitam zonula vasis picta apparet, remotis processibus ciliaribus zonulam, tanquam annulum vasculosum, lentis marginem amplectentem et certis finibus terminatam vides. Haec vasa zonulae eodem modo decurrunt, atque adoct. Henle et a nobismet ipsis p. 102. descripta sunt.

volsellis superne trahas, vasculis e membrana capsulo-pupillari zonulam petentibus resectis, lentem capsula sua obvolutam una cum membrana capsulo-pupillari e fossa patellari ita effodere licet, ut vasis capsularibus solummodo retineatur et vasorum decursus optime perspici possit [13]).

De membranula, quae vasa capsularia fulciat et a capsula lentis arceat, supra jam diximus; sed altera etiam reperitur membranula, vasa capsularia in pariete posteriori capsulae pariter atque vasa capsulo-pupillaria obtegens, ita ut inter duas laminas diversae aliquantum compagis vasa decurrant. Haec igitur lamina, granulosam sub microscopio fabricam exhibens, a doct. VALENTIN detecta, exterius vasa capsulo-pupillaria involvit et modo ad mediam uveam, modo ad marginem pupillarem sese inserit. Quae sit ejus ad membranam pupillarem relatio, eruere non potuimus. Eadem vero lamina granulosa vasa capsularia in pariete posteriori capsulae lentis obtegit [14]), et, ni fallor, ipsa vasa capsularia in canale hyaloideo involvit. VALENTIN suspicatur illam zonulae esse continuationem. Sed compages granulosa, quae in zonula desideratur, et continuatio illius super posteriorem capsulae parietem hoc negare videtur.

Deinde tertia quaedam membranula memoranda est, a doct. REICH [15]) inventa, quam semel tantum dilucide animadvertere nobis licuit in oculo fetus cuniculini leucotici, ubi vero membranam Valentinianam desideravimus. Haecce membranula, a margine interno zonulae ad marginem pupillarem uveae producta, capsulo-pupillarem obtegit exterius, inter hanc et membranam Valentinianam expansa, et nullius omnino compagis deprehenditur.

---

13) Oculum fetus suillini hoc modo praeparatum exhibet Tab. 1. fig. 4.

14) VALENTIN, *Hdb. d. Entwicklgsgeschichte d. M.* etc. S. 203; v. AMMON's *Zeitschr.* Bd. 3. Hft. 3. S. 320–326.

15) l. c. §. 9.

§. 30.

De retinae formatione.

Retina inter primitivas bulbi nascentis partes referenda est; adeoque pendet totius oculi genesis a prima retinae conformatione, ut sine hac oculus vere cogitari nequeat, et ubi hic reperitur, retinam etiam cum nervo optico adesse necesse sit [1]).

---

1) In errorem igitur incidisse videtur Erich Acharius (Svensk. Vet. Ac. Nya Handl. 1809. p. 224), quippe qui in oculo hemicephali, ceteroquin bene formato, retinam sese desiderasse affirmat. Equidem certe in tribus fetibus humanis, ad partum maturis, sed hemicephaliae vitio praeditis, qui in museo patrui carissimi servantur, oculos inveni optime formatos, membranam pupillarem integram adhuc et totam pupulam occludentem; retina a naturali statu haud recedebat, neque, vel oculis nudis vel armatis facta disquisitione, animadvertere potui tenuiorem esse retinam, aut globulis medullaribus carentem, quod Rudolphi observavit (*Hdb. d. Physiol.* Bd. 2. Abthlg. 1. S. 177.). Defectus autem partis superioris cerebri, qui in hemicephalis observatur, minime ponit etiam retinae ipsius. Hemicephaliae enim vitiosa conformatio oritur secundum Rudolphi (*Vorlesungen üb. pathol. Anatomie. Collegienheft.*) ex statu hydropico ventriculorum cerebri, in eam vitae fetalis periodum incidente, qua calvaria nondum formata est. Fluidi igitur hydropici copia adeo increscente ut ventriculorum cerebri tegumenta perfringat, totamque cerebri partem superiorem devastet, et calvariae ipsius formatio impediatur necesse est. Hoc ipso autem tempore bulbi formatio eo usque jam progressa esse videtur ut retinae nervique optici cum cavo ventriculi tertii communio nulla amplius existat, ideoque latex cerebrum replens, in nervum opticum, olim tubulosum, penetrare eumque una cum retina delere nequeat.

Nec non Magendie (*Journ. Physiol.* 1-4. p. 375) affert in cane cyclope nervum opticum defuisse, quem contra Rudolphi in pluribus brutis, hoc vitio affectis, nunquam desideravit (*Hdb. d. Physiol.* Bd. 2. Abthlg. 1. S. 177). Et ipse, capram neonatam nuperrime dissecans, vitiosa ista oculorum conformatione, quae cyclopia audit, praeditam, utrumque thalamum in unum nervum opticum, solidum, solito autem multo crassiorem, vidi coalitum, qui, antequam in bulbum oculi abiret, in ganglion eadem fere, qua bulbus, magnitudine intumescebat.

Scopum respicienti, quem sibi determinat natura in oculo formando, stupendam sane illius vim genetricem admirari licet, quae ex simplicissima partium primigenarum forma, progressiva quadam eaque rapidissima partium immutatione, artificiosissimum denique visus instrumentum prodire jubeat. Sed longe nobilissimam visus organi conditionem eo jam portendere videtur natura, quod cardinem quasi vis suae plasticae in oculo conformando ponere voluerit, et una cum primis staminibus animalculi se evolventis, velut extremis etiam, quamquam rudissimis, lineamentis futuram illius sedem designaverit. Quare ad ultima fere evolutionis momenta respicere opus est, ut inde a levissima umbra oculum nascentem per varia, quae deinceps emergunt, metamorphoseos phaenomena aequabili passu persequamur.

Docuerunt inquisitiones circa primam oculi genesin in ovo incubato institutae, una cum cerebri et medullae spinalis, oculorum formationem inchoare. Primitus autem tori centralis systematis nervosi (medullae spinalis et cerebri) vestigia apparere videntur. *Stria primitiva* nimirum — primordia quibus animalculum futurum primo die incubationis e membrana germinativa procrescit — germen continere videtur, unde medulla spinalis et cerebrum una cum involucris suis propullulant [2]). Etenim ex hac stria primitiva in utramque partem et superiora versus procrescunt *laminae dorsales* (v. Baer) — plicae primitivae Panderi [3]) —, quae sursum tendentes in linea mediana posteriori sibi occurrunt, atque deinceps coalescunt. Ex concretis duabus laminis dorsalibus tubus exoritur versus finem caudalem embryonis acuminatus, ea parte autem, quae capiti futuro respondet,

---

2) K. E. v. Baer, *Entwicklgsgeschichte d. Thiere.* 1r Thl. Königsberg. 1828. 4. S. 12. — G. Valentin, *Hdb. d. Entwicklgsgeschichte.* Berlin. 1835. 8. S. 155.

3) Pander, *Beiträge zur Entwicklgsgeschichte des Hünchens im Eye.* Würzburg. 1817.

in nodum s. vesiculam tumidus, ad ventrem mox leviter incurvatus. In hujus igitur cavitate — fluido limpido granulis mixto, materie scilicet organica primigenia, referta — focus formationis palmariae residet, unde primordia tori centralis systematis nervosi nascuntur.

Sed antequam laminae dorsales coalescant, formam oculi primariam extremis jam lineamentis adumbratam vides. Secundum cel. HUSCHKE [4]) nimirum primo incubationis die laminae dorsales, nondum clausae, parallelae altera juxta alteram decurrunt usque ad eam partem, quae capiti futuro embryonis respondet. Hic autem dehiscentes paullum, sulcum formant latiorem vel sinum, margine earum interno acuto cinctum, posteriora versus apertum, quem primigenium atque commune utriusque oculi rudimentum vocare licet. Primaria igitur bulborum forma semicanalis vel sinus est — *sinus ocularis*, *Augenbucht* —. Mox autem inde a marginibus hujus foveae progerminat membranula tenerrima superiora versus — tamquam laminarum dorsalium tenerrima progenies —, quae in linea mediana posteriori coalita vesiculam refert sive cellulam — *vesicula ocularis*, *Augenblase* — anteriorem et, simulatque caput embryonis ventrem versus curvari incipit, inferiorem partem capitis futuri occupantem. Haecce vesicula, simplex utriusque oculi rudimentum, anterius (et inferius) ubique clausa, posterius simplici foramine in vesiculam cerebralem anticam — cavum quod ventriculo tertio futuro respondet, includentem — aperitur. Nimirum enim una cum formatione foveae ocularis, vel statim post, pone hanc laminae dorsales iterata vice dehiscentes alteram foveam formant, quae eodem modo, quo sinus ocularis in vesiculam mutatur.

Hoc igitur tempore — initio diei secundi incubationis — duas in capite prominentias vesiculares deprehendimus, exterius integumentorum communium levi constrictione distinctas, interius autem cavo,

4) HUSCHKE, in MECKEL's *Arch. f. Anat. u. Physiol.* Bd. 6. 1830. S. 2. seq.

unius foraminis ope conjuncto, communi utentes; quarum anterior vesicula ocularis, simplex oculorum rudimentum est, posterior, vesicula cerebralis antica, cerebri torum continet [5]).

Jam vero vesicula ocularis in duas sejungitur. Atque ea vesiculae pars, quae margini posteriori foveae ocularis pristinae respondet, posteriora versus protrahitur, huic anterior illius pars occurrit; quo facto vesicula ocularis in media parte sua angustior et quasi constricta, latera versus in majorem ambitum extensa apparet, ita ut duae nunc vesiculae reperiantur ad latera capitis prominentes, centrum versus in vesiculam cerebralem immersae; atque unius foraminis loco — per quod cavitas oculi ventriculo cerebri continua fuerat — duo nunc ostia appareant, e cavo vesiculae cerebralis utrinque in oculos se aperientia.

Simul etiam vesiculae cerebralis pars anterior, in longitudinem potissimum extensa, ita inter medias vesiculas oculares descendit anteriora versus, ut non solum alteram ab altera sejungat, verum etiam ad exteriores capitis partes protrudat. Itaque nunc vesiculae oculares, olim ante cerebrum sitae, latera magis occupant, eamque prorsus

---

5) In hac igitur formationis periodo si oculus, simplex adhuc vesicula necdum divisa, persistit ex retardata quadam anterioris cerebri partis evolutione, vitiosa ista oculi conformatio exoritur, sub nomine cyclopiae nemini non cognita. Hic viribus naturae, dum caput construerent, impedimentum occurrisse videtur, quo minus inchoatam cerebri formationem perficere possent. Namque cerebrum in capella recens nata, hoc cyclopiae vitio praedita, quam dissecare mihi contigit, et ipsum coalitum et in unam vesiculam s. capsulam medullarem, ambitum ingentis cavitatis aqua repletae circumdantem, confluxum apparuit. Hemisphaeriorum atque ventriculorum nullum discrimen. Nervus opticus crassus, unicus in fundo cavitatis illius e thalamis, in protuberantiam simplicem coalitis, natus directo cursu anteriora versus tendebat et antequam in bulbum oculi solito majorem sese insereret intumescentiam gerebat medullarem bulbo oculi dimidia parte minorem.

formam referunt, quam ill. v. Baer primariam opinatus est. In utroque enim vesiculae cerebralis (secundae nunc) latere cernitur vesicula minor, piriformis, anterius omnino clausa, posterius (cerebrum versus) in petiolum cylindraceum et cavum extenuata, quo singulae cum vesicula cerebrali secunda (prima enim, ex anterioris olim vesiculae prolongatione orta, inter medias vesiculas oculares interjacet) cohaerent, quasi ex illa progerminassent. Pars anterior et libera utriusque vesiculae bulbum oculi indicat futurum, petiolus ille cavus, in vesiculam cerebralem secundam sese effundens, nervo optico respondet. Oculos igitur hoc tempore vesiculares cerebri processus, cavum quod illi includunt ventriculi cerebralis (tertii) immediatam propaginem nuncupare licet. Atque idcirco ill. de Baer oculum dicit cerebri provolutionem vesicularem [6]).

Universum autem encephalon (cui vesiculae oculares hoc tempore quodammodo adnumerandae videntur) tubum exhibet cavum ubivis clausum, posterius in canalem medullae spinalis, anterius (exterius) in vesiculas oculares porrectum. Inde a facie externa intuenti in complura loculamenta s. prominentias vesiculares divisum apparet integumentorum communium constrictione, interius autem cavo utitur communi, iis locis, qui constrictioni externae respondent, coarctato paullum et angustiori. Atque ea vesicula cerebralis, quae anteriorem capitis partem obtinet, oculis interjecta, et brevi post, media sua parte et superiori implicata, in duas secundum longitudinem fissa, hemisphaeriis cerebri respondet [7]). Quae hanc proxime excipit

---

6) l. c. S. 24. *„Die Augen sind also seitliche Hervortreibungen der hintern Region der vordern Hirnzelle."*

7) v. Baer, l. c. S. 30: *Aber es liegt nun gegen Ende des zweiten Tages vor dieser Zelle noch eine durch einen mittleren Einschnitt getheilte. Diese vorderste Doppelzelle halte ich für die Hemisphären. Hiernach werden die Hemisphären erst später entwickelt aus der Zelle welche ursprünglich die erste ist."*

cellula cerebralis secunda, in utramque partem vesiculas oculares tamquam processus emittens, ventriculum tertium cum partibus vicinis includit. Tertia denique ventriculum quartum circumdat inque medullam oblongatam porrigitur. Cavum omnibus hisce vesiculis commune est atque continuum, paullum solummodo coarctatum et angustatum, ubi altera integumentorum communium constrictione ab altera exterius sejuncta est [8]). Tribus igitur cellulis s. vesiculis secundo incubationis die encephalon conflatur [9]).

Membranula, quae vesicularum parietes constituit, externa cerebro et oculo velamina praebitura, postquam varios metamorphoseos gradus percucurrit, in tunicas cerebri (duram matrem et arachnoideam) et bulbi (scleroticam, arachnoideam) transmutatur. Cavum autem illarum repletur fluido limpido, globulis — materiae organicae primigeniae moleculis — mixto.

Simulatque igitur processus ille incipit, quo liquida a solidis elementis seponuntur, moleculae organicae, nisus formativi imperio obnoxiae et mutuae quadam vi attractionis (quae centralis dicitur) ductae, ad internos vesicularum parietes ubicunque ita colliguntur atque disponuntur, ut crustam vel capsulam medullarem, per omnes vesiculas continuam forment, quae conditionem primigeniam cerebri et retinae repraesentat. Aquula autem, latex ventriculorum, cerebri

---

8) Tiedemann, *Anat. u. Bildgsgeschichte des Gehirn's.* Nürnberg 1810. 4. S. 9. seq. — Valentin, l. c. S. 161.

9) C. J. M. Langenbeck, in Commentar. soc. reg. Gottingens. 1827. Tab. IV. V. — v. Baer, de ovi mammalium et hominis genesi epistola. Lips. 1827. 4. fig. VII. a. depingit cerebrum fetus canini trium hebdomadum. Dicit autem (p. 6.) cerebrum minus a medulla spinali differre quam in avibus eundem metamorphoseos gradum assecutis. — Rathke, in Meckel's *Arch.* 1830. Hft. 1. S. 63. Tab. 1. i. — J. Müller, ibid. Hft. 4. Tab. XI. fig. 11. — Burdach, de foetu hum. adnott. acad. 1828. fol. p. 5. fig. 1. 2.

et retinae cavum commune distinet. Eadem nunc lamina medullaris vesiculas cerebrales et oculares intus obvestit [10]).

Usque ad hanc incubationis periodum, si oculi ac cerebri formationem aequali passu procedere observavimus, tertio tamen incubationis die et bulbi totius et retinae conditio immutatur. Hucusque enim retina speciem referebat vesiculae medullaris oblongae et sphaericae, ubivis clausae, posterius foramine amplo in ventriculum tertium cerebri dehiscentis. Jam vero, secundum HUSCHKE [11]), anterior pars retinae posteriorem versus deprimitur, unde exorta fovea primordiis lentis crystallinae recipiendis inserviat. Capsula lentis enim ad instar cryptae sebaceae nascitur, integumentorum communium implicatione (*Einstülpung*), ita ut initio cum rudimento lentis crystallinae posterior capsulae paries solummodo adsit, anterior vero deinceps integumentorum altera quadam coalitione formetur.

Hinc igitur lente crystallina cum capsula sua profundius pedetentim ab anteriori posteriora et interiora versus in vesiculam ocularem immersa, anterius retinae sphaericae segmentum posteriori magis magisque necessario adclinatur, unde hemisphaerae anterius apertae formam induat. Per hanc autem retinae anterioris in posteriorem hemisphaeram invaginationem, duplex illius lamina exoritur; altera, posterior olim retinae vesicularis hemisphaera, recipiens in

---

10) Capsula nervea quae cerebrum hoc tempore constituit, crassitudine solummodo a retina differt. Namque haec secundum HUSCHKE (v. AMMON's *Zeitschr.* Bd. 4. Hft. 3. S. 276) $^1/_{50}'''$, illa $^1/_{25}'''$ exaequat.

11) Ipsissima viri cel. verba hanc rem melius illustrabunt. l. c. S. 279: „*Die Linsenkapsel, die durch Einstülpung der* Integumenta communia *entstelt, drückt die gewölbte äussere Fläche der Nervenhaut vom 2ten Tage gegen den Sehnervenkanal hin oder nach Innen ein, oder — will man sich die Nervenhaut hiebei selbständig denken, die Retina rollt sich sammt den* Integ. commun. *gegen sich selbst ein, nach Art einer serösen Haut, und besteht dann aus zwei Blättern.*"

cavitatem suam anteriorem retinam inversam, hoc ipso intussusceptionis processu in exteriorem laminam mutatur, quae, ad maturitatem magis fetu vergente, pedetentim extenuata in membranam JACOBI abit; altera, quae antica fuerat retinae vesicularis hemisphaera, in internam nunc laminam mutata, veram tunicae nerveae indolem retinet.

Jam igitur, hac inversione peracta, bulbum oculi posterius necessario clausum esse, neque ejus cavum cum ventriculo cerebri amplius cohaerere facile elucebit, id quod HUSCHKE picturis ad naturam factis illustrat [12]). Initio quidem, universa inversione nondum peracta spatiolum restat in bulbo posteriori inter posteriorem retinae hemisphaeram et anteriorem huic obversam, sed nondum arcte admotam, latice ventriculorum cerebri allutum. Simulatque vero corpus vitreum formari incipit, et ambitu magis augetur, anterius retinae segmentum, nunc inversum, posteriori arctius sensim admoveatur inque nervum opticum cavum protrudatur necesse est.

Fissura, inferiorem et interiorem retinam percurrens, secundum cel. HUSCHKE [13]) eo exoritur, quod fovea illa lentem et corpus vitreum recipiens, nervum opticum versus extenditur. Quo magis autem ad nervum opticum tubulosum accedit, tanto angustior evadit haecce fissura, ut denique pliculam solummodo retinae ostendat.

Tunica JACOBI, (retinae biduae hemisphaera posterior), quo tenerior fetus tanto validior reperitur, celeriter autem mole decrescit. Atque quae sub finem diei secundi incubationis eadem crassitudine fuerat qua retina stricte sic dicta, tertio jam die altero tanto tenuior reperitur, ita ut eadem prorsus tunica JACOBI decrescere videatur proportione, qua medullaris retinae moles augetur [14]).

---

12) l. c. S. 280, seq. Tab. II. fig. 18.

13) l. c. S. 291.

14) vid. HUSCHKE, l. c. S. 281.

Inventum cel. Huschke igitur, Jacobianam tunicam ex retinae metamorphosi originem ducere, quantopere naturae respondere videatur, illam tamen sententiam: tunicam Jacobianam ad videndum conferre et lucis sensationis compotem esse, meam facer nolim. Etenim etiamsi Jacobiana in pullo secundi incubationis diei vera nervea dicenda sit, hanc naturam minime tamen retinet. Extabescere enim incipit tertio jam die et magis magisque extenuatur, ita ut in adulto homine et bruto nerveam stirpem nullo modo agnoscere valeas. Globulis et ipsa quidem gaudet. Hi autem globulis mucosis similiores reperiuntur, quam nerveis, pellucidiores sunt et forma sua mere sphaerica a nerveis differunt. Et fibrosa compages etiamsi non omnino desideratur in tunica Jacobiana, vix tamen illarum fibrillarum indolem nerveam vocare liceat. Denique vero tubulis articulatis, quibus ad luminis sensum procreandum summum negotium tribuendum esse suspicati sumus, tunica Jacobiana caret. Idcirco ad sententiam supra provocatam animus inclinat, tunicam Jacobianam eo munere perfungi ut retinam a choroidis pigmento sejungat [15]).

Sed ad retinam redeamus, tertio incubationis die a nobis relictam. Usque ad hanc igitur evolutionis periodum eam bulbi conditionem deprehendere licet ut retina, tanquam capsula nervea, hemisphaerica, anterius aperta et scyphiformis lentis rudimenta amplectatur margine suo tumidulo, inque tunicam Jacobianam reflexo. Formam simillimam prorsus totus hoc tempore bulbus refert. Namque eodem modo, quo retina, integumenta communia etiam, ut hyaloideam et capsulae lentis posteriorem parietem constituerent, posteriora versus depressa inque foveam mutata sunt. Mox autem bulbus, antrorsum

15) Notasse liceat majorem hujus opellae partem jam absolutam fuisse atque per typos exscriptam, cum demum a bibliopola acciperem: v. Ammon's *Zeitschr.* Bd. IV. Hft. 3-4; et: Valentin, *Hdb. d. Entwicklungsgeschichte.* Quare hosce libros supra allegatos non invenies.

apertus, sphaericam formam induere incipit, simulatque lentis capsula anterior a peripheria centrum versus procrescit et cornea, illi concentrica, ex tegumentis communibus pronata, tamquam minus quoddam sphaerae segmentum posteriori et majori (scleroticae) insidet.

Jam vero, bulbi primordiis ita formatis, systematis vasculosi genesis incipit, ita quidem ut inter partes jam formatas vascula exoriantur. Easdem natura regulas constantissime servare videtur, ubi summum negotium absolvendo occupata est, ut sanguis et vasa nascantur.

Casp. Fr. Wolff [16]) invenit prima vasorum vestigia ita apparere, ut stratum globulorum inter laminam serosam et mucosam tunicae germinativae dispersum in glomeres et insulas discedat, quarum interstitia fluidum perrepit, in currentem per vasa sanguinem mutandum. Hocce stratum globulorum, in laminam vasculosam Panderi abiturum, in ovo incubato interna laminae serosae facie quam arctissime annexa est. Pariter quoque in oculo videbimus prima membranae vasculosae vestigia exoriri in earum partium superficie interna, quae ex lamina serosa tunicae germinativae olim procreverant. Namque choroidea nascitur in superficie interna integumentorum communium oculi (scleroticae); membrana vasculosa retinae in superficie externa hyaloideae (ante inversionem vesiculae ocularis superficies interna integumentorum communium erat) formatur, seriori demum tempore ad retinam abitura. Sed antequam ad membranae vasculosae retinae genesin accedamus, de corpore vitreo nonnulla proferenda videntur.

De origine lentis ex integumentorum communium inversione ad instar cryptae sebaceae [17]) supra jam mentionem fecimus. Quoad

---

16) Theoria generationis, Halae 1759. 4. p. 77. Tab. II. fig. 7. 8.

17) Anteriorem capsulae lentis parietem serius efformari, et apud fetus tenerrimos in media sua parte hiatum ostendere, apud embryones provectioris aetatis (trimestres) tenuissimum reperiri observarunt Huschke, in Meckel's

corpus vitreum, nihil certius constat. Cel. Huschke olim opinabatur [18]) corpus vitreum exoriri ex aquulae, quae vesiculas cerebrales replet, inspissatione; ita ut fluidi illius, vesiculam ocularem replentis et processu quodam segregatorio in medullam retinae et aquulam limpidissimam discedentis, pars, quae ad medullam retinae formandam inepta esset, metamorphosi quadam in corpus vitreum transmutetur. Ex iis autem, quae cel. Huschke nuperrime circa retinae formationem observavit, sponte jam apparet humorem vitreum ex metamorphosi laticis ventriculorum cerebri prodire non posse, quia cavum, quod corpus vitreum replet, nunquam cum cerebri ventriculis cohaeret.

Etsi autem omnino recedamus ab hacce inversionis theoria, aliae tamen rationes humoris vitrei originem e latice ventriculorum inspissato negare videntur. In fetibus nimirum tenerrimis, e. g. in fetibus porcinis quartae, inque humanis octavae hebdomadis, nihil fere reperi nisi bullam hyaloideae, humoris vitrei pauxillum tantum includentem ita ut corpus vitreum, per semestre spatium spiritu vini retentum, perfecte pellucidum remansisset.

Fossa patellaris et canalis hyaloideus amplissimus totum fere hyaloideae cavum occupabant. Atque eam ob caussam mihi persuasum habeam initio nihil adesse nisi hyaloideam, eodem modo, quo lentis capsula, integumentorum communium inversione exortam. Ponamus igitur una cum retinae biduae vesicularis inversione, integumentorum communium laminam internam, quae arachnoideae oculi

---

Arch. 1832. S. 17; auctor quidam in v. Ammon's *Zeitschr. f. O.* Bd. 2. Hft. 3. S. 432. — Tenuiorem esse anteriorem capsulae parietem v. Ammon observavit (*Zeitschr. f. O.* Bd. 2. Hft. 4. S. 511); sed hiatum in illius media parte adesse animadvertere non potuit (l. c. Bd. 3. S. 357.) Equidem vero in fetibus suillinis e quarta gestationis hebdomade, talem capsulae anterioris hiatum observasse mihi videor.

18) Meckel's *Arch. f. Anat. u. Physiol.* 1832. S. 10. seq. — Idem fere arbitratus est cel. v. Baer (l. c. S. 77).

respondet, in retinae hemisphaericae cavum immersam, hyaloideam tunicam suppeditare; externam vero — scleroticam futuram — in capsulae lentis parietem posteriorem mutari [19]). In hac demum bulla hyaloideae vasa capsularia nascuntur ad substantiae lenticularis atque humoris vitrei secretionem destinata. Quae vasa, quo modo in canalem hyaloideum immittantur, experimentis nondum satis cognitum est. An fortasse hyaloideae tunicae processum ad instar vaginulae secum abducunt? Area MARTEGIANI certe tale quid suadere videtur.

Prima quae in oculo nascantur vasa sanguifera capsularia esse, veri simillimum est. Etenim si a retina recesseris, omnium prima lens crystallina summum efformationis fastigium attingere videtur. Atque in fetu humano octavae hebdomadis lentis formatio jam fere absoluta apparebat, perexigua adhuc corporis vitrei mole. Quatuor hic vasa capsularia per canalem hyaloideum amplissimum ad lentem usque decurrebant, uberrimamque ad illam ramorum copiam spargebant (conf. supra §. 28). Ex his nonnulli serpentine retrorsum currentes finibus suis liberis et fere clavatis in fossam patellarem amplissimam imminebant. Quare vix dubitem quin humoris vitrei secretioni inserviant; namque decrescit horum vasorum copia, et evanescit omnino quo magis humor vitreus augetur et fossa patellaris coarctatur.

Seriori demum tempore nascitur membrana vasculosa retinae, tam arcte hyaloideae superficiei externae inhaerens, retinae medullari initio quidem tam parum conjuncta, ut vasculosa hyaloideae potius hoc tempore appellanda videatur. Etenim licet nullum inde vasculum in corporis vitrei substantiam abire mihi persuasum sit, ex seroso tamen liquore, quem vasa hujus membranulae haud dubie deponunt, humorem vitreum incrementum capere probabile videtur. Origo hujus membranulae apud hominem, ni fallor, cadit in octa-

19) Conf. HUSCHKE, in v. AMMON's *Zeitschr.* Bd. 4. Hft. 3. S. 293.

vam graviditatis hebdomadem. Namque in fetu humano duorum mensium, cujus saepius jam mentionem fecimus, vasa capsularia uberrima, sed nihil vasculosi, neque in retina neque in superficie corporis vitrei ope microscopii detegere licuit. Externa autem hyaloideae superficies massa granulosa obtecta erat, non aeque ubivis super illam dispersa et, spiritu vini affuso, in coagulum album redacta. Hic igitur naturam in eo fuisse opinor, ut modo supra memorato (p. 134.) vasa sanguifera formaret. In choroidea tunica ejusdem fetus prima vasorum vestigia apparebant. Idcirco, ni oculus me fefellit, membranam vasculosam retinae serius formari arbitror quam choroideam. In fetibus suillinis quartae hebdomadis, inque fetu canino duo pollices longo membranulam illam jam formatam, sed hyaloideae firmiter annexam me deprehendisse, supra memoratum est. (conf. §. 27.)

Postea autem — ni fallor ante dimidiam graviditatis partem transactam —, corporis vitrei formatione jam absoluta, ab hoc vasculosa tunica recedit et retinae medullari adnectitur. Quo facto nunquam in corporis vitrei superficie vasa sanguifera deprehenduntur.

Prima igitur retinae formatio, intacta ab vasorum et sanguinis imperio, eo perficitur, quod moleculae materiae solidae, a fluidis segregatae, in membranulae formam colliguntur. Seriori demum tempore vasa sanguifera accedunt ad retinam jam formatam, nutrimentum illi, unde crescat, ex sanguine allatura.

Apud fetus retinam crassam, exterius mirifice gyratam deprehendi supra memoravimus (p. 72.).

Ad marginem posteriorem uveae illam procurrere, in fetibus tenellis, ubi prima demum iridis rudimenta apparent, dilucidissime observare licet; nondum enim adeo extenuata est retina anterior, sed pari fere crassitudine uveam versus porrigitur. In pullo incubato, iride nondum formata, retina secundum HUSCHKE [20]) internam

20) v. AMMON's *Zeitschr. f. O.* Bd. 4. Hft. 3. S. 290.

corneae superficiem tangit. Simulatque vero corpus ciliare efformatur, pars ciliaris retinae, ad zonulam ZINNII arctius admota, extenuetur necesse est.

§. 31.

De retardata retinae et nervi optici evolutione, in agnello Microphthalmo observata.

Miram quandam concordiam reperiri inter pulli avium et mammalium evolutionem, quamvis jam dudum innotuerit, maxime experimentis ill. v. BAER [1]), viri de historia evolutionis immortaliter meriti, ita ut vix dubium restet quin iisdem quoque ubivis naturae legibus oculorum conformatio obnoxia sit; nulla tamen, quantum equidem sciam, observatio exstat, quae primigeniam istam oculorum formam, in pullo avium diei secundi et tertii incubationis obviam, in mammalibus edocuisset. In hac etiam oculorum conformationis lege miram quandam naturae constantiam deprehendi, elegans observatio me docuit. Vere praeterlapso nimirum benignitate amicissimi C. LUEDER, cui plurimam me brutorum oculos morbose affectos dissecandi copiam debere grata mente agnosco, oviculam nactus sum in praedio vicino Weende recens partu editam.

Gestabat autem ovicula, matura et ceterum bene formata, vitiosam istam oculorum conformationem cui „*Microphthalmi congeniti*" nomen inditum est. Externe caput inspiciens ob miram rimae palpebrarum angustiam, et convexitatem earum prorsus deficientem, deesse oculos facile credidisses; adeo bulbi recedebant. Neque magis, rima palpebrali paullum diducta, praeter massam carnosam, rubram, duriusculam, e cantho oculi interno proficiscentem et ad instar veli parum mobilis mediam rimae partem superantem eamque fere occludentem — *palpebra tertia* fuit justa magnitudine formata —,

1) De ovi mammalium et hominis genesi epistol. Lips. 1827. 4.

quidquam bulbi simile animadvertere licuit. Os frontis justo planius et minus convexum, quam in statu normali, ceterum vero nil vitiosi in capite adparebat.

Calvaria autem, nec non processu orbitali ossis frontis diffracto, et a cerebro dissectione instituta, haec observare licuit [2]).

Cerebrum a statu normali nihil recedebat, nisi quod lobi anteriores justo minores et minus prominuli anteriora versus deprehendebantur. Tunicae cerebri normales. Oculorum bulbi, pisi majusculi ambitum vix superantes, in utroque capitis latere pone palpebras, angustissima rima sejunctas, absconditi jacebant, ita ut cornea ab interna palpebrarum facie lineam fere sesquialteram distaret. Cerebro contra tam prope adjacebant bulbi et quasi insidebant, ut posterior scleroticae pars durae matri esset contermina et vere connata, nervus opticus autem nullus adesse videretur.

Orbitae firmiter osseae, pro bulborum magnitudine ampliores, multa adipe et tela cellulosa densissima, bulbos involvente, stipatae erant.

Glandulae lacrymales justa magnitudine, musculi bulbi debiles. De nervis nonnisi ramum lacrymalem trigemini distinguere licuit.

Dura meninx, superne dissecta et reclinata, ubi ad foramen opticum satis amplum pervenit, levi strictura facta ipsius foraminis optici fines constituit et bulbum a cerebri contactu arcuit. Deinde autem, amplior iterum evadens in scleroticam tunicam immediate abiit, ita ut haec durae matris propago s. processus merito dicatur. Haecce strictura durae matris, bulbum a cerebro sejungens, intus necessario in limbum s. marginem acutum abiit, foramen opticum cingentem, adeoque prominulum interiora versus ut piam matrem a choroide, nervum opticum a retina paullum constringat.

---

2) vid. Tab. III.

Arachnoidea cum *pia meninge* quam accuratissime sequebatur durae matris conformationem, quippe quae, cerebro derelicto inque processum illum ocularem durae matris immissae; illa arachnoideam oculi [3]), haec choroideam formabat. Praesertim piae meningis in choroidem mutatio elegantissima erat et notatu dignissima; illa nimirum, antequam bulbum oculi ingrederetur, vasculis glutine rubro injectis tincta subito, ad posterius bulbi initium delata, pigmenti choroidalis nigritiem induit. Sed duplex piae matris lamina ad choroidem formandam concurrit; namque altera a cerebri superficie proficiscens cum altera e tertio cerebri ventriculo emergente et nervum opticum involvente conjuncta atque arctissime coalita bulbum adiit [4]). In choroidis fine anteriori neque iridis, neque corporis ciliaris vestigium aderat.

Deinde pia matre cum propagine sua choroidea superne incisa et latera versus distracta, retina apparuit, pro bulbi magitudine satis valida, crassa, mollis, eodem, quo cerebrum, colore leviter flavescente, anterius nigerrimo cingulo — annulo mucoso — obtecta; posterius, nervum opticum versus, non subito constricta apparuit, sed leniter ambitu decrescens immediate abiit in tubulum nerveum, paullo tenuiorem, dilucide cavum [5]), qui, mediam versus cerebri partem cursu facto, in fundo ventriculi tertii prope infundibulum foramine satis distincto sese aperuit. Pia mater nervum opticum laxe involvit; neurilematis, quo singulae nervi optici fibrae in fasciculos colliguntur, nullum adhuc vestigium (conf. supra p. 7). Membrana nervea, quae nervos opticos tubuliformes constituit, ejusdem fere, quam retina, crassitudinis erat.

Chiasma nondum formatum; singuli nervi optici suum oculum adeunt. In fundo autem ventriculi tertii, pone infundibulum promi-

3) Arachnoidea adeo subtilis erat, ut ope lentis vitreae solummodo conspiceretur; quare illam in icone expressam non vides.

4) Tab. III. e. e. 5) Tab. III. g. h. 4.

nentia obvia erat medullaris, utriusque nervi optici fini intermedia — primum, ni fallor, chiasmatis rudimentum.

Thalami optici aderant, sed nullum eorum cum nervis opticis connubium. Recte igitur Reil et Tiedemann [6]) monent thalamos nervorum opticorum fontem vere non habendos esse, cum anteriores solummodo nervorum radices inde originem ducant. Haecce autem thalamorum cum nervis opticis conjunctio in fetibus tenerrimis nondum reperitur.

Corpora striata et stria cornea deerant. Unde potissimum factum esse videtur, ut lobo rum anteriorum cerebri formatio adeo retardata sit.

Nervi olfactorii cum bulbis cinereis dilucide cavis, justa magnitudine apparent.

Basin cerebri examinaturus praeparatum, nunc inter musei anatomici thesauros receptum delere debuissem.

Oculorum bulbis corpus ciliare cum iride deerat. Lens autem capsula sua inclusa cum corpore vitreo, quantum animadvertere licuit ne bulbos devastarem, bene formata erat.

Vasa capsularia et capsulo-pupillaria videre non potui.

Cornea crassior quam sclerotica et colore intensius albicante insignis. Ipsius scleroticae finis posterior, ubi in duram matrem transitum parat, albidior, firmior et structura distinctius fibrosa cum reliquam scleroticam, tum duram meningem crassitie aliquantum superat.

Fissuram vel striam lucidam tenuiorem, bulborum tunicas percurrentem nullibi observare licuit.

Similem casum nuperrime descripsit et icone illustravit Gurlt [7]); agnelli autem hujus bulbi in provectiori quadam evolutionis periodo

6) Reil, *Archiv f. Physiol.* Bd. 9. S. 159. — Tiedemann, *Anat. u. Bildgsgesch. des Gehirns.* Nürnberg. 1810. 4. S. 130.

7) E. F. Gurlt u. C. H. Hertwig, *Magazin f. d. gesammte Thierheilkunde*, Hft. 1. 1835. S. 17. Taf. 1. fig. 1.

restitisse videntur. Namque nervi optici, in nostro casu justo amplio-res, cavi et tubuliformis quasi ventriculi tertii propago, hic filum formabant tenuissimum; deinde etiam chiasma aderat, cum in nostro agnello singuli nervi suum oculum adirent. De cerebri conditione, id quod sane dolendum est, tacetur. Memoratur autem orbitarum et anterioris partis cranii retardata evolutio, nobis quidem omittenda, ne praeparatum deleretur.

Conditio igitur bulborum, in agnello microphthalmo a nobis descripta, iis ad amussim fere respondet, quae ill. v. Baer et Huschke in pullo incubato diei secundi observarunt: nimirum nervum opticum cavum in ventriculum tertium cerebri apertum, et tunicarum cerebri in bulbi tunicas continuationem [8]). De eo autem, ob

---

8) De choroide potissimum adhuc lis sub judice fuit. Etenim contra Galenum (de usu part. L. X. c. 2), omnes bulbi tunicas a cerebri involucris rite deducentem, Zinn (descript. ocul. hum. cap. II. §. V. p. 38, seq.), v. Haller (Elem. physiol. T. V. Lib. XVI. p. 365.), et Arnold (*üb. d. Auge d. M.* Cap. 3. S. 50, seq.) choroidem vocant propriam et peculiarem tunicam, neque veram piae matris in illam continuationem adesse contendunt. Miranda sane videtur subitanea illa et certis limitibus distincta piae matris, membranulae tenerrimae, albicantis nec ullo pigmenti pulvisculo madidae mutatio in choroidem, densissimo pigmenti strato munitam. Pendet haec diversissima choroidis fabrica, quod cel. Arnold etiam recte memorat, ab arteriis ciliaribus posterioribus, ipsam adeuntibus. Hoc autem arteriarum ciliarium, quibus pia meninx caret, additamentum detrectare nequit piae matris in choroidem transitum. Namque ejusdem organi fabrica variare potest pro loci et usus varietate. Retina etiam, obiter tantum adspecta multum discrepare videtur a cerebri fabrica. Ceterum vero et ipsa pia mater, ut omnis membrana vasculosa, pigmentum nigrum deponere valet, ita ut in choroide ne ciliaribus quidem arteriolis unice hoc munus tribuere liceat. Etenim in dextro oculo agnelli nostri non tam acutis limitibus choroidis pigmentum a pia matre distinctum erat, quam in sinistro; sed pia mater ubi nervum opticum involvit, hic illic pigmenti nigri maculas striasque gerebat, internae ejus su-

partium parvitatem atque mollitiem, nobis omnino satisfacere non licuit, num corpus vitreum in cavum nervi optici spectaret, an cavitas bulbi posterius clausa esset, retina anteriori, quod HUSCHKE in pullo incubato observavit, ita inversa ut nervi optici introitum occluderet. Sed vix dubito, quin hoc ita sese habuerit. Namque setam equinam inde a tertio cerebri ventriculo per omnem nervum producere licuit usque ad posteriorem bulbi faciem; hic autem nervus, massa medullari stipatus, impediit quo minus seta corpus vitreum tangeret.

§. 32.

Jam omnia quae oculi et retinae genesin respiciunt, ex diffusa observationum farragine in unum complexuro sequentia sese offerunt formationis momenta:

1. Oculus eodem modo atque eadem sub forma, qua cerebrum, nascitur. Utriusque autem forma primigenia semicanalis s. fovea — *fovea ocularis*, *Augengrube*, *Augenbucht* — deprehenditur, celerrimo incremento, versus lineam medianam capitis progrediente, in vesiculam clausam — *vesiculam ocularem*, *Augenblase* — simplex utriusque oculi rudimentum, mutata. *Finis diei primi incubationis.*

---

perficiei insidentes et, mole sensim adaucta, cum choroidis pigmento denique confluentes.

Quod maceratione choroidea a nervo optico separatur — quo argumento ZINNIUS utitur ad refutandum piae matris transitum in choroideam, — pendet a valida ista nervi optici constrictione, qua pia mater in telam cellulosam mutatur maceratione facilius delendam, quam choroidis tunica, quae ob vasorum copiam diutius illi resistit.

Tunicas oculi involucrorum cerebri, retinam nervi optici continuationem esse nuperrime etiam negavit ROSSI (observations anatom. et patholog. sur l'organe de vue; epitomatim in Bullet. des sc. méd. Octbr. 1829; v. AMMON's *Zeitschr. f. O.* Bd. 2. Hft. 1. S. 12).

2. Vesicula simplex in duas discedit. Bulbi vesiculosi, ubivis clausi, utrinque in vesiculam cerebralem, quae tertium ventriculum includit, aperti, constant integumentis communibus et tunica nervea. Retina hoc tempore, ut cerebrum, capsulam nerveam clausam exhibet. *Finis diei secundi incubationis.*

3. Integumentorum communium implicatione retina vesicularis et sphaerica in hemisphaeram mutatur, anterius apertam, posterius penitus clausam. Duplex lamina medullaris retinam conflat — retina externa, tunica Jacobiana; retina interna s. vera. HUSCHKE —. Integumenta communia, in retinae cavum protrusa, hyaloideam et capsulam lentis, anterius apertam, formant. *Finis diei tertii incubationis.*

4. Vasa sanguifera nascuntur. Primum vasa capsularia, ad lentis et humoris vitrei formationem destinata?; seriori formationis periodo membrana vasculosa retinae nascitur, apud hominem sub finem hebdomadis *octavae*, apud porcum initio hebdom. *quartae?* —

5. Membrana vasculosa retinae initio hyaloideae inhaeret; — membr. vasc. ret. corporis vitrei formationi inserviens? — deinde, ante dimidiam graviditatis partem, a corpore vitreo secedit et retinae adnectitur.

6. Retinae incrementum fit per intussusceptionem; lentis crystallinae et humoris vitrei per appositionem, horum substantia vasculis sanguiferis nunquam perrepitur.

7. Tunicae bulbi tunicarum cerebri continuationes; dura mater in scleroticam; arachnoidea in arachnoideam oculi; pia mater in choroidem; cerebri substantia in retinam transit.

II.

SECTIO PATHOLOGICA.

Das Wenige verschwindet leicht dem Blick,
Der vorwärts sieht, wie viel noch übrig bleibt!

Goethe Iphigen. a. T.

Quamvis inter creberrimos et proh dolor! sanatu difficillimos oculorum morbos retinae pathemata referenda sint, tam pauca tamen de morbosis hujus tunicae mutationibus observata exstant, ut quamlibet, vel levissimam stipem, ad retinae pathologiam allatam, acceptam fore confidam. Quare ne illud faciendum quidem nobis rati sumus ut singulas retinae morborum species et, quae inde redundare possunt, mutationes pathologicas sigillatim enumeraremus, — nondum enim venit tempus, quo perfecta et omnibus numeris absoluta retinae pathologia reddi possit — sed ea tantum afferenda censuimus, quae nobismet ipsis observandi data fuerat potestas. Atque hoc potissimum ostendere animus erat, in retinae fabrica, quocunque demum modo morbose mutata, probe dignoscenda haud parum valere microscopii usum. Nam cujus fabricam sanam nudus oculus non enucleat, num morbose mutatam perspicere potest?

Morbosae mutationes, quae in retina obvenire possunt et funestum illud *amauroseos* vitium gignere, eaedem prorsus sunt, quam quibus substantia nervosa in universum, maxime vero cerebrum et medulla spinalis obnoxia deprehenditur. Atque in retina apoplexiam, melanosin, inflammationem, hypertrophiam, neoplasmata, malaciam, denique atrophiam et phthisin observare licet, morbos in cerebro et medulla spinali toties obvenientes.

Ad horum igitur retinae morborum historiam symbolas aliquot adjicere liceat. Perpauca quidem, sed omni qua par est fide atque industria observata.

§. 1.

De apoplexia retinae [1]).

Hac voce eam comprehendimus morbosam retinae conditionem, qua subitanea quadam ex caussa vasa sanguifera retinae sanguine nimis distenta, vel ipse sanguis vasculis disruptis effusus medullam retinae ita comprimit ut repentina quaedam, sanabilis vel insanabilis, integra vel partiaria visus abolitio exoriatur. — Generatim igitur apoplexiam retinae nuncupare licet, ubi sanguis aut in vasis retinae subito collectus aut vere extravasatus medullam comprimit et luminis sensum tollit.

Retinae pathemata a vasculis ejus oriunda haud ita raro occurrunt; namque plethora abdominalis, excretiones et secretiones suppressae, ne multa, quaecunque demum caussae nimium sanguinis affluxum in vasa capitis et bulbi adjuvant, retinae vasa distendere et amaurosin gignere possunt.

Neque vero in omnibus casibus, ubi nimium sanguinis appulsum deprehendimus — etiamsi effectus idem sit — apoplexiam retinae sumere licet. Sed longe plurimi casus amauroseos *sanguineae* (sit ven. verb.) pendent e chronico quodam vasorum pathemate, quippe quae, nimia sanguinis copia urgente, vel circulo sanguinis quodammodo impedito et retardato, sensim sensimque ita distineantur ut mole sua medullam comprimant atque initio amblyopiam et amaurosin imperfectam, serius demum amaurosin perfectam provocent.

Inter hos potissimum referendae sunt *varices* venarum retinae, e quibus amaurosis ex plethora abdominali, fluxibus sanguineis suppressis etc. oriunda plerumque pendere videtur. Huc forsan etiam

---

1) Delpech, précis élémentaire des maladies chirurg. primus ad hunc retinae morbum animum advertisse dicitur testante cel. K. J. Beck, (*Hdb. der Augenheilkunde.* Heidelb. 1823. S. 152); librum ipsum inspicere nobis non licuit.

pertinet ea amauroseos transitoriae species, quae sub finem graviditatis haud raro occurrere solet.

Ejusmodi varices venarum retinae observarunt PLOUCQUET [2]) et v. GRAEFE [3]). Et egomet ipse in femina, a menstruis suppressis amaurotica, vasa retinae sanguine pleniora, et venas duplo fere ampliores deprehendi [4]).

2) PLOUCQUET, diss. de amaurosi. Tubing. 1789. §. 11.

3) C. F. v. GRAEFE, *Angiectasie* etc. Leipz. 1808. 4. S. 32. 33. In femina, inter photophobiam et pulsationis in orbita sensum occaecata, arteriam centralem in canale nervi optici ad culmi straminis ambitum distentam, et retinae angiectasin observavit.

4) Haecce femina, corpore robusto praedita, annum agens vigesimum sextum, virum, cui tres demum menses nupta fuerat, amatissimum morte amisit. Moestitia summa obrutae menses cessarunt. Paullo post una cum nymphomania amaurosis exorta est. In nosocomium chirurgicum recepta amaurosin perfectam in utroque oculo gestabat. Facies ruberrima; pupula ampla immobilis stabat. Iris fusco colore pertincta. Nulla luminis sensatio aderat. Oculi fundus nigerrimus. Vasa conjunctivae solito magis sanguine tumida. Furor uterinus miro quodam modo cum summa melancholia, qua virum sibi ereptum flebat, conjunctus, iis potissimum temporibus increscens quibus menstrua adparere debebant, omnia remedia ad fluxum menstruum revocandum irrita reddidit. Vena pedis iterata vice secata, hirudines pudendis adplicatae, fomenta frigida capitis, emmenagoga varia neque fluxum menstruum provocare, neque coecitatem et mentis perturbationem tollere valuerunt. Postremo, moestitia cum lascivitate alterna, ubi summum cumulum attigit, in deliria furibunda incidit; quae cum biduum durassent, morte occubuit. Sectio cadaveris, altero die a me instituta, docuit encephalitidem (perimeningitidem) vitae finem imposuisse.

Etenim omnis cerebri superficies exsudato plastico, gelatinoso obtecta, pia mater vasculis creberrimis tincta apparuit. Ventriculi cerebri serositate ex flavo albicante pleni. Substantia cerebri in superficie justo mollior adparuit. Ovaria nihil morbosi ostenderunt. Retina solito amplius rubescens, vasis plurimis, sanguine purpureo distentis perrepta erat. Venae vorticosae choroidis ingenti sanguine plenae.

Quemadmodum in venis retinae varices, ita in arteriolis aneurysmata exoriri possunt. Unde exorta amaurosis perfecta, insanabilis cum apoplexia retinae confutari non debet.

Ejusmodi casum longe memorabilissimum, arteriae centralis utriusque bulbi in saccum aneurysmaticum distentae, nervi optici atque retinae posterioris medullam comprimentis observaverunt SCHMIEDLER [5]) et SCULTETUS [6]).

Fortasse etiam status aneurysmaticus arteriae centralis retinae illud amauroseos genus provocat, quod nonnunquam vitiorum cordis, maxime hypertrophiae cordis et aneurysmatis aortae comitem deprehendimus. Ejusmodi amaurosin bis observare mihi licuit in feminis duabus, in nosocomium chirurgicum receptis. Altera, ni fallax erat diagnosis, aneurysma aortae adscendentis, altera hypertrophiam cordis, maxime ventriculi sinistri gestabat. Utriusque oculus sinister perfecta amaurosi occoecatus, dextro visus aciem retinente. Una cum ingenti cordis palpitatione utraque scintillarum visum molestissimum, photophobiam, pressus in oculo sensum, deinde pulsationem in fundo bulbi sinistri, cum cordis palpitatione synchronicam perpessa fuerat. Visus acies sensim decrevit. Bulbus sinister dextro paullo tumidior; conjunctiva vasis rubris ditior. Pulsus carotidis sinistrae fortissimus; tinnitus auris sinistrae. Vertigo tenebricosa interdum, maxime tempore matutino, et post coenam utramque adficiebat. Vena mediana

---

5) Dictionnaire des sciences méd. art. *Museum.* Tom. 35. p. 20.

Princeps erat femina Badensis, quae hoc vitium cum amaurosi perfecta utriusque bulbi gestabat, ad quod sanandum celeberrimi tum temporis ophthalmiatri, e. g. RICHTER, frustra convocabantur. Utrumque bulbum SCHMIEDLER, professor artis veterinariae Friburgensis (Brisgoviae), in museo suo servasse dicitur.

6) SCULTETUS, armamentarium chirurgicum. Lugdun. 1693. p. 255. obs. XXXVI: „arteria ad oculi (gutta serena incurabili affecti) radicem ingressa turgebat".

secata, hirudines ad tempora, digitalis, acidum Halleri, alia in altera nihil effecerunt; altera tamen adeo visum recuperavit ut objecta majora discernere valeret. ¡Hic dilatationem aneurysmaticam arteriarum retinae et nervi optici amaurosin procreasse mihi persuasum est. Arteriarum bulbi distentio autem haud dubie pendebat a cordis vel aortae vitio; namque constat in aneurysmate aortae vel majorum corporis arteriarum remotiores etiam ramulos haud raro eodem pathemate adfici posse.

Ab hisce igitur chronicis vasorum retinae pathematibus apoplexia probe distinguatur. Namque utriusque morbi effectus etiamsi idem prorsus sit, alius tamen aliam sanandi methodum requirit. Etenim sanguinis evacuationes, maxime universales in hac (apoplexia retinae) unice saepe morbum et caecitatem celeriter tollentes, in ea e. g. amaurosi, quae pendet a passiva vasorum distentione, plethorae abdominalis sequela, omnino plerumque rejiciendae sunt.

Caussae apoplexiae retinae plurimum violentae esse solent. In universum tamen eae appellandae videntur caussae proximae, quae subitaneum et violentissimum sanguinis versus oculum et caput affluxum cient, refluxum impediunt. E. g. iter laboriosum inter summum solis aestum factum; sanguifluxus subito oppressi. His igitur ex caussis subitanea amaurosis exoriri potest, plerumque amblyopia non antecedente. Diagnosis vix dubia esse potest; namque origo subitanea amblyopia non antecedente, faciei rubedo cum turgore omnium vasorum, pulsu pleno, tardo, vertigo interdum caduca summam vasorum repletionem satis indicat. Apoplexia cerebri simul occurrens, diagnosin dubiam reddit; namque sanguis in cerebrum, e. g. thalamum nervi optici effusus amaurosin insanabilem provocare valet retina minime affecta [7]).

---

7) Weller, *Krankheiten des menschl. Auges.* S. 327. — Schoen, *Hdb. d. pathol. Anat. d. m. Auges.* Hamburg. 1828. 8. S. 199.

Sanguis retinae vasa nimie distinens, neque vere extravasatus si amaurosin procreaverit, cessante caussa plerumque cessat effectus, et sanguinis evacuatio, justo tempore et mature instituta, omnem saepenumero amaurosin, ut in apoplexia cerebri deliquium animi, tollere valet.

Sin autem caussae nocentes eae fuerint, quae sanguinem, refluxu impedito, vasa disrumpere cogunt, e. g. ictus oculo inflicti, laqueus fauces constringens, tunc sanguis inter retinam et corpus vitreum effusus perfectam vel partiariam caecitatem procreat, prout major minorve fuerit extravasati copia.

Plerumque visus tollitur, simulatque caussa nocens efficax fuerit; rarius — si minor sanguinis copia effusa fuerit — visus interruptus vel dimidiatus aut visus sanguinolentus praecedit ita ut objecta purpureo colore pertincta appareant. Haecce amaurosis eo differt a praecedenti, quae vasis retinae nimie distentis nitebatur, quod, etiamsi potentia nocens remota fuerit et impedimenta circuli sanguinis sublata, extravasatum sanguinis caecitatem sustinet, quae raro tantum perfecte sanatur.

Sanguinis e retinae vasculis disruptis effusi pars in coagulum redacta lucis radios a retina arcet, saepissime etiam medullam comprimit; pars sanguinis autem plerumque a corpore vitreo hauritur per imbibitionem, quo facto in humore vitreo strias maculasve rubras reperire licet, quas nonnulli inflammationi corporis vitrei tribuerunt.

Extravasatum sanguinis, in coagulum redactum, difficile dissolvitur inque sanguinis massam recipitur. Fibrine enim, coagulo sanguinis seposita, eo latice qui omnes partes organicas madefacit, parum dissolvitur. Unde, multis etiam annis elapsis, in cerebro semper adhuc vestigia remanent [8]) sanguinis ex insultu apoplectico olim

8) Femina 60 annor., aestate exacta ob fracturam antibrachii in nosocomium chirurgicum recepta, viribus summopere prostratis catarrho suf-

sepositi. Maxime vero erythrogenium sanguinis remanet et, colore parum immutato, maculas rubras refert; aut pigmenti fusci vel subnigri formam induit [9]). Pigmentum fuscum autem et materia sanguinis colorans difficillime resorbentur.

In retinam igitur, quae nuperrime demum apoplexiam perpessa fuerat, inquirens ecchymoses invenies, sanguinis coagulo formatas. Longiori autem post apoplexiam temporis spatio elapso, haece ecchymoses maculas referunt claras, pellucidas, purpurei coloris, vel etiam fuscum colorem atque pigmenti nigri naturam induisse videntur.

Ejusmodi maculae rubrae et nigrae, etiamsi vi plerumque aut laesione aliqua bulbi exoriantur, in quavis tamen retinae inflammatione nasci possunt, quae cum valido quodam sanguinis affluxu conjuncta est. Quare illas descriptas invenire licet una cum maculis luteis, inflammatione exortis [10]).

---

focativo obiit. Haec ante quindecim annos insultu apoplectico affecta, hemiplegiam retinuerat. Dextri lateris facultas motrix fere extincta erat una cum sensu et calore animali imminutis. In morbi sedem inquirens in cerebri utroque hemisphaerio focum apoplexiae (foyer d'apoplexie) reperi ipsi ventriculorum lateralium tegmento insidentem. Massa erat, tuberculo similis, e compluribus stratis concentricis formata. Nucleus e coagulo sanguinis constabat subnigro. Strata exteriora autem pallidiora deinceps evadebant. Substantia cinerea medullae spinalis certis locis sanguinem olim effusum, inque materiam fuscam mollem mutatum referebat. Nervus ischiadicus sinister (hemiplegia sinistrum corporis latus occupaverat) maculis obsitus fuit purpureis, neurilemati potissimum insidentibus. Haece maculae, neurilemate firmiter annexae, mero sanguinis erythrogenio, quod per quindecim annos colorem suum nativum servaverat, constare videbantur. Conf. Cruveilhier, anat. pathol. Livrais. III. p. 10. Pl. 6. fig. 1–4. (Apoplexie de la moelle épinière).

9) Lobstein, *Lehrb. d. path. Anat. deutsch* v. Neurohr. Bd. 1. S. 395. — Cruveilhier, anat. pathol. Livrais. V. Pl. 6. fig. 1. 2. (Apoplexie du cerveau).

10) v. Walther, *Abhdlgen. aus d. Gebiete d. Chir. u. Augenheilkde.* 1 Bd. Landshut. 1810. S. 40. — v. Ammon's *Zeitschr. f. O.* Bd. 2. Hft. 3. S. 389.

De modo quo exoriantur nondum omnino mihi persuasum est. Plerumque quidem secretio sanguinolenta, haud ita raro occurrens in partibus inflammatione correptis una cum valida sanguinis congestione, eas provocasse videtur. Attamen vix dubito quin vasa sanguifera solum etiam erythrogenium sanguinis, peculiariter forsan decompositi, eodem modo deponere valeant, quo materies melanotica vasculis illaesis prodire potest. Namque in retina morbose mutata (vid. §. 5. neuromata retinae) neuromata reperi purpureo colore pertincta. Hicce color purpureus a vasorum ruptura provenisse non videbatur. Sed materies erat rubra, nullius structurae, aequaliter per neuromatum substantiam dispersa, ita ut erythrogenium a sanguine sejunctum fuisse vix dubitem.

Ecchymoses retinae, recenter exortas, equidem ter reperisse memini in bulbis hominum, qui collum sibi laqueo constrinxerant. Sanguis hic extravasatus inque coagulum redactus internae retinae superficiei et corpori vitreo insidebat.

Easdem reperi in feli catone, verberibus ita castigata, ut moribunda fere mihi afferretur. Ictus caput animalis potissimum attigisse videbantur, etenim postero die tota facies cum palpebris intumescebat. Oculus dexter occaecatus videbatur. Animal cum summis doloribus excruciaretur, vitae finem imposui. Palpebris oculi dextri valde tumidis resectis, anteriorem oculi cameram sanguine plenam reperi — hypoaema —. Retinam inter atque corpus vitreum plurimum sanguinis effusum erat. Corpus vitreum striis et maculis rubris, a sanguine per imbibitionem recepto exortis, tinctum apparuit.

In homine vivo apoplexiam retinae semel observasse mihi videor. Juvenis erat 21 annorum, cui pullus equinus gravi pedis ictu regionem supraorbitalem bulbumque dextrum perstrinxerat. In nosocomium chirurgicum cum illico se contulisset, ipso temporis momento, quo ictu percuteretur, ingentem flammarum cumulum sibi adparuisse

affirmabat, tunc autem omni lucis sensu oculum orbatum fuisse. Jam vero, sinistri oculi palpebris clausis, se objecta quidem discernere non valere dicebat, sed purpureum splendorem sibi ante oculum effusum videri. Pupula hujus oculi ampla et fere immobilis; in fundo camerae anterioris sanguinis pauxillum adparebat. Vena mediana secata sanguinis unc. octo evacuavit, hirudines decem ad tempora et supraorbitam applicatae, fomenta frigida bulbo imposita, sal purgans aegro porrectum est. Sub finem diei subsequentis major quidem sanguinis effusi copia in fundo camerae oculi anterioris adparuit, annuli semilunaris ruberrimi instar, sed laetabundus aeger lucidiorem sibi oculum videri affirmavit. Die tertio et quarto visus rediit, sed dimidiatus (hemiopsia), ita ut, si oculis rectis objecta intueretur, dimidiata ei apparerent. Haecce hemiopsia remansit, neque ullo remedio cessit. Hic sanguis per retinam effusus gravedine sua demissus, inferiorem retinae dimidiam obtegere videbatur.

Apoplexiae retinae casum longe memorabilissimum LANGENBECK describit [11]). Molitori nimirum, furem arripere cum studeret, ab hoc fauces manibus ita constringebantur ut sensibus suis privatus procideret. Mentem cum recuperasset, luminibus captum se sentiebat. Oculi alterius visus mox quidem rediit; in altero autem amaurosis remansit, aptis tamen remediis postea cedens.

§. 2.

Melanosis retinae.

Apoplexiam retinae facillime sequitur melanosis et insanabilem plerumque amblyopiam vel adeo amaurosin provocat. Sanguinis

---

11) C. J. M. LANGENBECK, *neue Biblioth. f. d. Chir. u. Ophth.* Bd. 4. Stk. 4. S. 780. Not.

enim vasis effusi materia colorans remanet atque pigmenti nigri s. fusci naturam induit.

Analogiam sanguinis et substantiae melanoticae non solum analyses chemicae a LASSAIGNE et BARRUEL susceptae docuerunt, verum etiam observationes exstant sanguinem, inter insultum apoplecticum in cerebrum effusum, in materiem melanoticam immutatum fuisse [1]).

Plerumque autem melanosis pendere videtur a vera pigmenti nigri secretione. Namque ex peculiari quadam sanguinis mixtione, carbonio forsan ditioris, uberior materiae nigrae copia nascitur, quam vasa capillaria in telam organicam deponunt [2]). Quare in iis hominibus qui plethora abdominali laborant, vel quibus uberior quaedam venosi sanguinis copia esse videtur (*erhöhte Venosität*), variae melanoseos formae saepenumero deprehenduntur.

Deinde etiam pigmenti nigri secretio in universum pendere potest a nimio quodam, eoque morboso sanguinis affluxu, maxime si

---

1) LOBSTEIN, *Lehrb. d. path. Anat.* Bd. 1. S. 395.

2) Haecce secretio materiae melanoticae sine ullo dubio ita fit ut moleculae pigmenti nigri, tam minutae ut vel fortissimum microscopium vix illas detegat, poros in tunicis vasorum (venarum?) obvios penetrent. Nonnunquam enim in utroque latere vasorum (e. g. intercostalium) strias nigerrimas, e substantia melanotica conflatas, secundum vasorum decursum observare licet. Summa hoc diluciditate animadvertere potui in ovario mulieris, olim curatricis aegrorum in nosocomio chirurgico, quae, viro nunquam nupta, bis partum ediderat. Ex plethora abdominali nec non hepatis affectionibus varios morbos perpessa fuerat; pneumonia correpta obiit. In cadaveris sectione utrumque ovarium in capsulam ingentem, materia melanotica pinguedinea refertam (melanosis liquida), mutatum reperi. Capsula haec intus vestita erat duplici membranula, quarum altera — quae massam melanoticam proxime circumdabat — intima, tenuis erat, pellucida et vasculis carens; quae huic imposita erat altera vasculis ditissima. Vasorum plurima materie melanotica stipata et quasi injecta erant, neque, per horas aliquot aqua retenta,

vasa sanguifera morbose distenta, nimiam sanguinis copiam recipiunt. Ita melanosis creberrime conjuncta reperitur cum fungo medullari, inprimis cum ea fungi medullaris specie, quam, varicoso vasorum statu et purpureo colore insignem, nomine *fungi haematodis* nonnulli discerni voluerunt. Quare etiam LAENNEC [3]) melanosin mutationem pathologicam sui generis et propriam carcinomatis speciem nominavit.

Sane quidem melanosis saepissime cum fungo medullari conjuncta occurrit, et vix ullum carcinomatis vel fungi medullaris bulbi exemplar reperiatur, in quo non simul pigmenti nigri morbosa secretio adsit. Nam peculiaris quaedam vasorum oculi vis esse videtur ex sanguine accepto materiem nigram deponendi. Quatuor bulbi, qui in museo patrui carissimi servantur, fungo medullari retinae affecti, pigmentum nigrum plus minus per massam fungosam dispersum in unum omnes exhibent.

Immo vero in omnibus fere morbosis retinae mutationibus materiem melanoticam deprehendere licet, sub forma macularum vel striarum nigri coloris secretam. Ejusmodi maculas nigras in retinis amauroticis observarunt WENZEL [4]), v. WALTHER [5]) et nosmet ipsi [6]).

Sed alia hic memoranda videtur melanoseos retinae species, quam, microscopii ope in bulbis duobus a nobis observatam, tanto magis ut morbum quendam singularem describendam esse censuimus, cum forsitan ad morbi illius creberrimi, visus muscarum — *mouches volan-*

---

nigritiem suam amiserunt. Per omnem hanc tunicam, maxime vero locis vasculis ditioribus, materia melanotica, pulveris instar, dispersa erat.

3) LAENNEC, Bulletin de la société de l'école de médecine, 1808. T. 2; Auscultation médiate. Paris. 1819. 8. T. 1. p. 299. 393. seq.

4) WENZEL, *Journ. d. Erfind.* Stk. XV. S. 9.

5) *Abhdlg. a. d. Gebiete d. Chir. u. Augenheilkde.* 1 Bd.

6) Tab. IV.

tes, *myodesopsiae* — genesin enucleandam aliquid conferre valeat. Eam dico melanoseos speciem, ubi pigmentum nigrum sub forma punctillorum nigricantium prorsus regulari per internam retinae superficiem ubivis dispersum apparet.

Scriptor quidam librarius, nomine Handwerk, vitam agens sedentariam et vino adusto admodum deditus, per multos annos plethora abdominali et myodesopsia molestissima laboraverat. Anno 1833. inter aegros instituti clinici, cui praeest ill. J. W. H. CONRADI, praeceptor summe venerandus, receptus maxime cardialgia sputatoria laborabat. Hic tempore hiberno anni 1834 catarrho chronico correptus obiit. Cadaveris dissectio, ex benevolentia ill. CONRADI mihi commissa, maxime hepatis degenerationem tuberculosam exhibuit. Oculos triduo post mortem dissecui. Humor aqueus, quam cautissime collectus et disquisitioni microscopicae subjectus, lens crystallina et corpus vitreum alieni nihil mihi ostenderunt. Retina nudis oculis lustrata, ut ceterae bulbi tunicae, normalis apparuit. Vasa sanguifera retinae neque justo ampliora, neque sanguine nimis plena; neque illorum major numerus in oculos cecidit. Deinde autem microscopii ope in retinam inquirens, sub lente vicies lin. diametr. augente punctilla vidi nigricantia vel fusca, per omnem retinae superficiem internam dispersa. Lente adhibita fortius augente, vidi maculas esse ex pigmenti nigri moleculis, in glomerulas coacervatis, conflatas. Haece maculae decuplo circiter majores quam globuli medullares retinae aequaliter et certo quodam ordine per retinam dispersae erant, ita tamen ut vasorum cursum potissimum sequerentur. In utraque retina illas deprehendi; in sinistra autem et copia et nigrities major adparuit. Ab hisce igitur maculis, ni fallor, pendebat visus muscarum, quo ille vir perpetuo excruciabatur.

Caussas myodesopsiae alias alii indidere. Alii enim ejus originem corpusculis opacis vel globulis sanguinis humori aqueo libere

innatantibus (PURKINJE [7])), aut liquori MORGAGNI (DEMOURS [8])), lentis substantiae et humori vitreo insidentibus tribuerunt. Alii vasa sanguifera solito tumidiora, globulos sanguinis in vasis capillaribus corporis vitrei (?) currentes (WELLER [9])), alii denique erethismum nervosum retinae (ROSAS [10])) talem visum muscarum provocare posse contendunt.

Patruus carissimus, in praelectionibus suis de ophthalmologia, discrimen faciendum esse dicit inter eam myodesopsiam quae maculas ostendat ante oculos obvolitantes, atque eam in qua phantasmata semper et immobilia cernantur. Illam pendere posse a vasorum nimio turgore, vel etiam a nervosis retinae affectionibus; in hac autem morbosam retinae mutationem certis locis adesse suspicatur.

Aeger, quem supra memoravimus, nunquam myodesopsia prorsus vacabat, etiamsi certis temporibus, maxime post largiorem usum spiritus frumenti, malum increscerat. Alia phantasmata ante oculos illi obvolitabant, alia autem, eaque plurima, immobilia stabant. Inter scribendum e. g. chartam, querebatur, pulvere sternutatorio (quo libenter utebatur) conspersam sibi apparere, adeoque similem esse fallacem hujus pulveris imaginem, ut saepenumero illum abstergere conatum se fuisse affirmaret.

Ejusmodi pigmenti maculae annon saepissime myodesopsiae causae existant, ulteriores disquisitiones microscopicae docebunt. In nostro casu illis hoc malum originem suam debuisse vix dubito. Namque iis locis, in quibus pigmenti maculae retinae insidebant, haec tunica lucis sensu necessario privata erat, ita ut visus quodammodo interruptus exoriretur.

---

7) *Beitr. zur Kenntniss d. Sehens in subjectiv. Hinsicht.* Prag. 1819. S. 129.

8) DEMOURS, traité des maladies des yeux. Bd. 3. p. 409.

9) WELLER, Icon. ophthalmol. Hft. 1. Taf. 5.

10) ROSAS, *Hdb. d. Augenheilkunde.* Bd. 2. Wien 1830. S. 508.

Idcirco forsitan myodesopsiae insanabile malum omnia artis nostrae incepta ad irritum redigit, quod nullum remedium hanc caussam tollere valet. Etenim pigmentum nigrum neque resorbetur [11]), nec ullo menstruo facile dissolvitur. Namque acida et alkalia diluta aut nihil aut imperfecte tantum, secundum ill. L. GMELIN et BERZELIUM [12]), pigmentum nigrum solvere valent.

§. 3.

Retinitis, inflammatio retinae.

WARDROP [1]) dicit: „Inflammation rarely occurs in parts most supplied with nerves, the brain, the tonge and the retina being seldom inflamed."

Chronica quidem retinae inflammatio crebrius occurrit et, quod LANGENBECK primus docuit [2]), eas praecipue amblyopiae species provocat, quae summa lucis impatientia, pupula coarctata, visu flammarum scintillarumque, seu nebularum albicantium insignes tum demum in amaurosin perfectam transeunt, ubi status ille inflammatorius morbosam quandam retinae mutationem provocavit. Plerumque enim albumen per internam retinae superficiem effunditur, unde tantam haec tunica nanciscitur naturam opacam atque crassitudinem ut in fundo oculi tanquam membrana ex albido flavescens, fibrosae saepenumero vel radiatae figurae, probe conspiciatur.

---

11) Iritidem sic dictam posteriorem haud ita raro comitatur uberior pigmenti nigri secretio; unde pigmenti frustula cum capsula lentis conglutinata observare licet. Haec autem humori aqueo, qui e. g. lentis substantiam celerrime dissolvit, fortiter resistunt, nec ullo remedio, nisi mechanico removeri possunt.

12) L. GMELIN, *Hdb. d. theor. Chemie.* Bd. 2. Abthlg. 2. 1829. S. 1170. BERZELIUS, *Lehrb. d. Chem. übers. v.* WÖHLER. Bd. 4. Abthlg. 1. S. 424.

1) Essays on the morbid anatom. of hum. eye. Vol. II. Lond. 1818. p. 144.

2) C. J. M. LANGENBECK, *Neue Biblioth. f. d. Chir. u. Ophthalmol.* Bd. 4. Stk. 4. S. 785.

De retinitide autem acuta parum adhuc constat. Perraro enim sola retina et primarie afficitur; sed plerumque iritis gravissima vel chorioitis etiam retinae inflammationem provocat, ita ut genuina retinitidis symptomata cum iis confundantur necesse sit, quae quamlibet ophthalmiam comitantur. Deinde etiam cavendum est ne ea sumantur pro retinitidis symptomatibus, quae in plurimis ophthalmiis ex reflexu quodam partium inflammatarum in retinam exoriuntur. Ita saepenumero in catarrho narium visum scintillarum et lucis impatientiam aegri queruntur, neque tamen quisquam retinitidem adesse contendet.

Retinitidis symptomata memorantur: dolores in intimo bulbo pungentes, tensivi, photophobia atrocissima, visio phantasmatum, maxime photopsia, quae praecipue tempore matutino et vespertino aegrum excruciat [3]); pupula angusta; ceterae autem bulbi partes parum tantum rubentes.

Universa haecce symptomata etiamsi continuo retinitidis comites existant, omnia tamen genuina hujus morbi symptomata vocari nequeunt. Etenim dolores oculi acerrimi, photophobia summa esse potest, retina minime affecta; retinae contra pathemata, quaecunque sunt, initio nunquam carent photopsia. Ex rationibus igitur supra allatis (p. 85. Not.) suspicari licet photopsiam (vis. scintillarum, flammarum cet.) et phantasmatopsiam unice signa retinitidis pathognomonica appellanda esse. Photophobia autem cum dolore inter secundaria potius retinitidis symptomata referenda videtur, quippe quae ex reflexu demum in nervos oculi sensitivos exoriantur. Namque summa

3) Wardrop l. c. p. 145: „When the retina is affected with inflammation, the disease is marked by painful vision; intolerance of light; sparks of fire, or drops of a red colour falling before the eyes; little external redness; pain darting through the head; with more or less constitutional derangement." — Rosas, *Hdb. d. Augenheilkunde.* Bd. 2. Wien 1830. S. 460. — Weller, *Krankheiten d. menschl. Auges.* S. 319.

lucis impatientia reperitur in plurimis ophthalmiis, ubi nulla retinae affectio existit. Immo vero vehementissimam photophobiam observare licet una cum amaurosi perfecta, h. e retina omni luminis sensu privata [4]).

Quae symptomatum distinctio, quamvis subtilior appareat, gravissimi tamen momenti esse videtur, ne retinae affectiones dicamus quae vere non sunt. Quot enim retinitidis casus essent commemorandi, si quamlibet oculi affectionem cum photophobia conjunctam retinae inflammationi tribuere vellemus!

Revera etiam factum est, ut oculi affectiones photophobia comitatae nomine retinitidis vocarentur. Namque MIRAULT [5]) photophobiam cum ophthalmia scrophulosa plerumque conjunctam sub voce „rétinite" describit; atque memorat PAILLARD in nosocomio, cui praeerat DUPUYTREN, retinitidem saepissime cum simplici ophthalmia confusam sese vidisse [6]).

Etiamsi negari non potest morbum scrophulosum retinae quoque pathemata atque mutationes morbosas posse provocare [7]), in ophthalmia tamen scrophulosa nulla plerumque retinae affectio adesse videtur. Hujus enim ophthalmiae et ophthalmitidis neonatorum proprium est, raro vel nunquam internas bulbi partes adire, quamdiu cornea integra necdum ulceribus perforata est; sed externas potissimum bulbi tunicas (conjunctivam) occupare.

---

4) v. WALTHER, *Abhdlgen. a. d. Gebiete d. Chir. u. Augenheilkde.* Bd. I. Landshut. 1810. 8. S. 40: *„Bei grosser Lichtscheu war der Kranke dennoch aller sensoriellen Empfindlichkeit für das Licht beraubt".*

5) Archives générales de méd. Vol. XX. Paris 1829. p. 477. — v. AMMON's *Zeitschr. f. O.* Bd. 2. Hft. 1. S. 30.

6) Journ. hebdomadaire de méd. Par. 1829. Not. 68. p. 71.

7) RUDOLPHI *Hdb. d. Physiol.* Bd. 2. Abthlg. 1. S. 176. Not. apud simiam, morbo scrophuloso affectam, retinam invenit tumoribus albicantibus

Semel tantum oculos ophthalmia scrophulosa [8]) et ophthalmia neonati [9]) affectos dissecare mihi licuit. Bulbi, quorum vasa glutine rubro inferseram, conjunctivae palpebrarum et corneae vehementissimam inflammationem ostendebant. Sed in iride, choroide et retina ipsa nihil morbosi, ne vasorum quidem copiam solito majorem, neque vasa nimis distenta reperire potui.

---

plurimis obsitam — v. Walther l. c. S. 40. pueri rhachitide laborantis retinam maculis nigris obtectam reperit.

8) Hiberno tempore anni 1833 infans annum sesquialterum agens, scrophuloso morbo defunctus in theatrum anatomicum delatus est. Bulbi, maxime dexter, vehementissima inflammatione correpti erant. Conjunctiva palpebrarum et bulbi ipsius tumida, vasis sanguiferis mere rubescens. Mucus puriformis, largiter secretus tanta fuerat acrimonia ut genarum integumenta corrosisset. Nihilominus tamen internae oculorum partes sanae adparuerunt.

9) Infans, ante quinque dies in nosocomio obstetricio, cui praeest ill. v. Siebold, praeceptor carissimus, in lucem editus, ophthalmia neonatorum correptus est. Morbus cum quatuor dies perseverasset, infans eclampsiae succubuit. Amicissimus Brandenburg oculos dissecandi facultatem mihi praebuit.

Palpebrae, maxime bulbi sinistri, inflammatione tumidae erant. Bulbi materia puriformi circumfusi. Conjunctiva palpebrarum rubedine purpurea tincta. Conjunctiva bulbi valde tumida, ruberrima, corneam pellucidam adhuc, annuli tumiduli instar circumcirca legebat. Bulborum, quorum vasa massa rubra impleveram, dissectio neque in sclerotica, neque in choroide et iride morbosi quidquam exhibuit. Sed membranae pupillaris, cujus vasa gluten rubrum receperant, residuum inferiorem pupulae partem adhuc occludebat. In lente crystallina et humore vitreo nil alieni; vasorum capsularium nullum vestigium. Retina sana, albidissima et sericei splendoris, vasorum copiam solito majorem non ostendit. Plica transversa retinae nitidissima et summa diluciditate conspicua luteo colore nondum gaudebat. (Conf. supr. Sect. I. §. 5.)

Quoad sedem retinitidis acutae, omnis retina illi obnoxia esse potest; neque, quod ill. ROSAS opinatur [10]), macula centralis prae ceteris retinae partibus ab illa afficitur. Immo vero chronica potius inflammatio fuisse videtur, ubi singuli retinae loci, vel sola macula centralis morbose mutata reperiebatur [11]).

Mutationes morbosae quae retinitidem acutam sequuntur sunt: vasorum retinae tenerrimi ramuli sanguine pleni, medulla retinae luteo colore pertincta, et albumen per internam retinae superficiem effusum.

Vasa retinae sanguine adeo injecta fuisse, ut retina omnis mere rubesceret, memorat SCHOEN [12]), et egomet ipse in casu infra commemorando vasorum copiam solito majorem in retina vidi. Hic illic etiam validissimus sanguinis in vasa retinae appulsus vasorum parietes tenuissimos disrumpit, unde maculae rubrae, ecchymoses per retinam dispersae reperiuntur.

Memoratu autem dignissima est coloris retinae in luteum immutatio. Omnis nimirum substantiae nervosae proprium esse videtur, albedinem suam amittere atque luteum colorem induere simul atque inflammatione correpta est. Luteus hic vel croceus color unde nascatur, nondum satis constat. WARDROP, qui retinam inflammatione correptam hocce luteo colore pertinctam observavit, albumen per retinam effusum illius caussam existere opinatur [13]). Sed ubicunque lympham plasticam

---

10) *Hdb. d. Augenheilkde.* Bd. 2. S. 460.

11) WENZEL, *Journ. d. Erfind.* Stk. 15. S. 9. plicam transversam retinae explicatam, fusco colore pertinctam et maculis nigerrimis cinctam reperit. Aeger amaurosi laboraverat.

12) *Hdb. d. pathol. Anatom.* Hamb. 1828. 8. S. 201.

13) l. c. p. 153: „When inflammation has taken place, I have seen the retina assume a buff colour, which was probably produced by the effusion of albumen".

effusam invenimus, color plerumque albicans esse solet. Ita e. g. coagula lymphatica, haud raro capsulae lentis insidentia, a vasculis processum ciliarium s. iridis effusa (unde nonnunquam cataractae capsularis erronea species nascitur), albidissima esse solent.

In nervo sympathico Lobstein [14]) eandem coloris immutationem, inflammatione exortam, observavit. Nervum popliteum ex inflammatione gravissima mere flavescentem nosmet ipsi vidimus [15]). Hic materies colorans lutea ipsos nervi tubulos primitivos pertinxisse mihi videbatur, neque albumen circa illos effusum ope microscopii animadvertere potui. Nervo, hoc colore insigni spiritu vini retento, color luteus expallescit quidem, sed non omnino evanescit.

Peculiaris igitur substantiae nervosae ipsius immutatio, nobis quidem ignota, luteum colorem provocare videtur. An fortasse inflammatio in substantiam nerveam similem vim exercet, quam lucis radiis, in maculam centralem retinae agentibus, tribuendam esse censuimus? (conf. supr. Sect. I. §. 18).

---

14) Lobstein, de nerv. sympath. human. fabrica, usu et morbis. Paris. 1823. §. 142. Tab. VIII. fig. 1. 2.

15) A. Lindemann, juvenis 23 annorum, anno exacto in nosocom. chirurg. receptus fungum medullarem tibiae gestabat. Fungus a parte superiori et condylis tibiae proficiscens et in fossam popliteam potissimum extensus vasa poplitea cum nervo posteriora versus protruserat et valde distenderat. Arter. poplitea in summo tumore sub integumentis pulsans sentiebatur. Aeger atrocissimis doloribus, inde a fossa poplitea secundum nervorum decursum in pedem usque porrectis excruciatus, amputatione femoris malo liberatus est. Extremitatis resectae, ad dissecandum mihi traditae, vasa sanguifera infersi. Fungus osseus, a substantia corticali partis superioris tibiae proficiscens omnem fossam popliteam replebat, adeoque posteriora et superiora versus procreverat ut capita gastrocnemii pressu validissimo extensi in stratum tenue, substantiae musculari vix adhuc simile immutata essent. Nervus popliteus eodem modo vexatus atque extensus, ubi tumori incubuit, colore intense citrino pertinctus, vasis sanguiferis solito amplioribus gaudebat.

Hicce color luteus, post retinae inflammationem exortus, vel certos tantum retinae locos obtinet, macularum instar per retinam dispersus; vel omnis retina eo pertingitur. Illud LANGENBECK [16]) et v. AMMON [17]), hoc WARDROP [18]) et nosmet ipsi invenimus.

Casus, quem nobis observare licuit, retinitis acuta symptomatica erat [19]).

---

16) LANGENBECK, *Neue Bibl. f. Chir. u. Ophth.* Bd. 1. Stk. 1. S. 56.

17) v. AMMON, *Zeitschr. f. O.* Bd. 2. Hft. 3. S. 393.

18) WARDROP, l. c. Vol. 2. p. 153.

19) In instituto clinico, cui praeest ill. J. W. H. CONRADI, cum praxi medicae operam navarem, curae meae commissus est L. Hartmann, vir 26 annorum. Huic olim, puer duodecim annorum cum scholas quondam neglexisset, ludimagister, quo utebatur, rusticanus, iracundia abreptus, tam gravi colapho caput pulsavit, ut rivus sanguinis ex aure dextra illico proflueret. Tam male mulctatus puer tempore vespertino summo capitis dolore et febricula correptus est. Mox febris vehementissima cum delirio subsequitur. Morbo (encephalitide) superato, semper remansit dolor in dextro capitis latere fixus et fluxus auris dextrae purulentus. De his a matre aegroti certior factus sum. Uxor quoque maritum nonnunquam vertigine et mentis, maxime vero memoriae quadam imbecillitate laborasse affirmavit. Jam igitur noster cum ante aliquot dies in sylva vicina ligna cecidisset, fluxus purulentus auris subito cessavit. Dolor capitis, in dextro potissimum latere fixus, atrocissimus et febris sub noctem increscens cum delirio subsequebatur. Facies rubra, ardens horridi quidquam exprimebat. Dolores capitis ad aurem dextram et supraorbitam migrantes adeo validi ut clara voce interdum ejularet. Pulsus plenus et durus, sed aliquantum suppressus. Lingua arida et rubra, sitis maxime tempore vespertino urgens; appetitus prostratus, alvus per triduum adstricta; ne multa, omnia encephalitidis symptomata aderant. Praeterea etiam retinitidis symptomata obvia. Nimirum visus flammarum et guttularum rubrarum ante oculos obvolitantium. Aeger splendentes scintillas, flammulas, lumina ante oculos saltare querebatur. Interdum splendorem magnum, luminis borealis instar ante oculos surgere, mox iterum evanescere

Abscessus enim complures jam annos in hemisphaerio cerebri dextro latens et thalami optici dextri partem occupans materiem puriformen secernebat, per ulcus fistulosum, quo tunicae cerebri et pars petrosa ossis temporum perforata erat, aure continuo profluentem. Hicce fluxus auris, e gravi refrigerio subito oppressus, cerebri et retinae inflammationem provocavit. Hemisphaerium dextrum, in primis substantia cerebralis abscessui vicina et nervus opticus dexter luteo colore pertinctus erat. Retina bulbi dextri (sinistrum dissecandi copia deerat) vasis sanguiferis solito magis rubens, colore intense luteo erat insignis, ita totam retinae substantiam penetrante ut nullo modo abstergi posset. In posteriori retina color luteus magis saturatus quam in anteriori et hic illic maculis rubris (ecchymoses erant) interruptus adparuit. Macula centralis nihil insoliti ostendit. Retinae substantia justo mollior, reliquae bulbi partes normales.

Hic igitur encephalitis secundariam retinae inflammationem provocasse videbatur.

---

dicebat. Oculi lucis diurnae adeo impatientes ut pannus, quo caput sibi obvolverat, sublatus dolores atrocissimos et musculorum faciei motus convulsivos cieret.

Pupula, quantum videre licuit ob summam photophobiam, angustissima erat. Conjunctiva parum rubens. Venaesectio, hirudines ad tempora, calomelanos largissimus usus exiguum tantum levamen attulerunt. Vapores calidi in aurem dextram immissi fluxum purulentum revocaverant. Postremo, die decimo morbi elapso, sopor subsecutus est, et die quarto decimo vitam cum morte commutavit.

Cadaveris sectionem instituens, abscessum reperi hemisphaerio cerebri dextro insidentem, magnitudine ovum columbinum exaequantem. Hicce abscessus, materie purulenta plenus, thalami optici dextri partem occupans, exteriora versus abiit in canalem fistulosum per tunicas cerebri et partem petrosam ossis temporum, carie adfectam in cavitatem tympani apertum. Membrana tympani et ipsa perforata, ossicula auditus, excepto stapede, deerant. Substantia cerebri, abscessui vicina, mollis, pulposa, colore luteo, subrubi-

§. 4.

Hypertrophia retinae.

Hypertrophia, qualis in cerebro obvenire potest [1]), in retina nondum observata est. Sed dubito annon fungus medullaris retinae hypertrophia quodammodo dici queat.

In fungi medullaris retinae structuram ut accuratius inquirerem, exemplar illud ab A. Mühry amicissimo egregia commentatione descriptum [2]) examini microscopico subjeci, ita quidem ut a chiasmate nervi optici usque ad anteriorem massae fungo-medullaris, in quam bulbus dexter mutatus est, finem procederem.

Chiasma nervorum opticorum (l. c. fig. 3. d.), intumescentia fungosa insigne, nervus opticus dexter emollitus, tumefactus (fig. 3. g.) eandem prorsus fabricam sub microscopio ducenties quinquagies augente mihi exhibuerunt, quam chiasma et nervus opticus sanus. Dilucidissime enim animadvertere licuit fibrillas nodosas et globulos nerveos variae magnitudinis, in retinae normalis descriptione supra (p. 68. 79.) memoratos. Disquisitio facillima erat, quia neurilema rarefactum et mollius non impedivit quo minus tenuissimas massae

---

cundo pertincta. Praeter canalem istum fistulosum, in cavitatem tympani apertum, materia purulenta in cornu descendens etiam ventriculi lateralis viam sibi patefecerat, unde omnis ventriculus lateralis et tertius pure repletus erat. Ulcus fistulosum, quo cerebri tunicae perforatae erant, marginibus utebatur tumidis atque callosis. Vix igitur dubium esse potest, quin abscessus, in cavitatem tympani sese effundens, per quatuordecim annos in cerebro delituerit, et nunc demum, ex refrigerio et fluxu purulento impedito denuo inflammatus mortem eo provocaverit, quod liquidum purulentum in ventriculos cerebri effunderet.

1) J. F. Meckel, *Hdb. d. pathol. Anatom.* Bd. 1. Leipz. 1812. 8. S. 298. — Scoutelen, Archives générales de Médecine T. VII.

2) A. Mühry, ad fung. med. ocul. histor. symbolae aliquot c. fig. Gött. 1833. 4. p. 35-41.

fungo-medullaris laminas in disco vitreo expansas, leni pressu adhibito perlustrarem.

Deinde ad massam fungosam progressus, in quam bulbus dexter mutatus erat (fig. 3. a.), striis radiatis albicantibus insignem, hic quoque nativam nervi optici et retinae fabricam deprehendi. Quo magis autem ad exteriores bulbi fungosi partes accederem (fig. 3. b. b. b.), quas tunicae sclerolicae reliquias esse MÜHRY rite suspicatur (p. 38.), tanto magis etiam fabrica nervea recedebat, increscente massa quadam fibrosae compagis, fibrillis validioribus, solidis et cylindraceis composita, quibus glebae majores, albicantes — albuminis, ni fallor, coagulati frustula — interspersa jacebant. Vasorum immensa copia cuncta percurrebat.

Massa fungo-medullaris oculi sinistri, e pulpa nervi optici oriunda (fig. 5. b.), nativam substantiae retinae et nervi optici fabricam et ipsa dilucide mihi exhibuit. Tumor autem ille duriusculus, sclerolicae et nervo optico bulbi sinistri (fig. 3. 1.) insidens, fibrillis telae cellulosae, ex albido flavescentibus, solidis et cylindraceis, quales tunica conjunctiva sana continet, mere conflatus apparuit. Hinc tumor, neque a nervo optico vel retina, neque a sclerotica et choroide proficiscens, sine dubio tunicae conjunctivae degeneratio fungo-medullaris est.

Quoad locum, quem in ordine systematico pseudoplasmatum fungus medullaris occupat, J. F. MECKEL et LOBSTEIN [3]) eum inter heteroplasmata, h. e. inter ea pseudoplasmata enumerandum esse censuerunt, quae a legitimarum partium structura prorsus recedant.

Ex nostris autem disquisitionibus redundat structuram fungi medullaris retinae et conjunctivae normali harum partium fabricae quam maxime respondere. Quodsi microscopium in omnibus fungis me-

3) MECKEL, l. c. Bd. 2. Abthlg. 2. S. 291. — LOBSTEIN l. c. Bd. 1. S. 317.

dullaribus earum partium, quibus insident, structuram primitivam reiterari probaverit, hocce tumorum genus iis potius formationibus parasiticis adnumerandum esset, quae partium legitimarum, in quibus malum radicatur, reiterationem vel imitationem ostendunt. Fortassis igitur fungum medullarem hypertrophiam partis, quam occupat, vocare licet. Hypertrophia autem cum sit augmentum praeternaturale voluminis, natum ex incremento elementorum unde pars aliqua conflatur, quod absque corruptione substantiae ejus fit; fungus med. contra organi, in quo evolvitur, structuram normalem semper diruat, et morbosam haud raro totius organismi conditionem provocet, eum fortasse inter hypertrophias malignas, inflammatorias referendum esse dices.

Quae res ut extra omnem dubitationis aleam ponatur, fungi medullares omnium partium corporis humani, quae huic degenerationi obnoxiae esse solent, microscopice disquirantur necesse erit. Sed argumento sententiae nostrae forsitan esse potest fungus med. ossium; cujus textura ea mihi visa est ut inter reiterationes partium legitimarum potius quam inter heteroplasmata referendus sit.

§. 5.

Neuromata retinae [1]).

Tumores post retinitidem chronicam, ex vi plastica retinae adaucta in oculis amauroticis exortos, describunt RUDOLPHI [2]), WELLER [3]) et HEUSINGER [4]). Sed num neuromata fuerint, an tumores ex lympha plastica coagulabili formati, compertum non habemus.

Verum enim in retina neuromata (tumores ex perverso nisu formativo in nervosa substantia exortos) formari posse, eo minus in du-

---

1) Tab. IV. a. b. c.

2) *Hdb. d. Physiol.* Bd. 2. Abthlg. 1. S. 176. Anm. 5.

3) *Krankheiten d. menschl. Auges.* S. 326.

4) *Zeitschr. f. organ. Physik.* Bd. 1. Hft. 1. 1827. S. 61.

bium vocare licet, cum in cerebro, gangliis inque variis corporis humani nervis hujus generis tumores observati sint [5]).

Mense Februario ann. 1835 funus viri quadraginta annorum, hydrope defuncti, in theatrum anatomicum delatum est. Bulbum oculi sinistrum, dextro flaccidiorem et ambitu aliquantum imminutum, ad dissecandum mihi selegi. De morbi historia nihil comperire licuit, nisi defunctum ante plures annos ex suprema domus parte in humum prostratum, posthac inter dolores et photophobiam visus aciem imminui questum fuisse. Postea, cum jam perfecte occaecatus esset, ex refrigerio chronicam ejusdem bulbi inflammationem sibi contraxisse, unde corneae obscuratio exorta fuerit.

Haecce obscuratio inferius corneae segmentum occupabat. Pupula ampla; sclerotica et choroidea nihil morbosi exhibuit. Choroide autem remota, retina apparuit hic illic cum illius superficie interna concreta; rugosa erat, crassa, et in bullam inaequalem, solito minorem corrugata Color e croceo subrubicundus. Omnis retinae superficies externa, maculis obtecta videbatur purpureis, claris, pellucidis, et paullum prominulis. His pigmenti nigerrimi maculae striaeque varii ambitus et formae ubivis interspersae jacebant [6]).

Maculae istae purpureae, in media parte prominulae, tubercula parva s. neuromata erant, aut mere pellucida, purpureo colore aequaliter ubivis pertincta, aut albicantia magis atque genuino retinae colori similiora. Variae magnitudinis erant; nonnulla enim, nudis ocu-

---

5) Sömmerring neuroma reperit in chiasmate nervi optici, vid. Nöthig de decuss. nerv. opt. Mog. 1786. — Swan, Diss. on the treatment of morbid local affections of nerves. Lond. 1820. chap. 8. p. 79–93, neuromata describit in artuum nervis post contusionem exorta. — Bergmann in maniaco quodam ganglion coeliacum in magnum tumorem extensum reperit. Schmidt, *Jahrb. d. gesammt. Medizin.* Jahrg. 1835. No. 11. Bd. VIII. Hft. 2. *Jahresber. der Irrenanstalt zu Hildesheim.*

6) Tab. IV. b. c.

lis conspicua, seminum papaveris magnitudinem duplo circiter superabant; plurima autem sub microscopio demum in conspectum prodierunt. Substantiae corticali retinae insidebant atque ex ipso, ni fallor, globulorum medullarium incremento morboso exorta fuerant. Nimirum enim exsudatum plasticum, in formam tumorum redactum fuisse unde formati fuerint illi tumores, negare videtur forma regularis, rotundiuscula s. ovata, pelluciditas perfecta neque, spiritu vini affuso, quidquam imminuta; magnitudo denique varia, inde a summa minutia, globulos medullares retinae parum superante, gradatim increscens.

Acidum aceticum illos nihil mutavit; kali causticum illico dissolvit. Spiritu vini retenti neque colorem purpurcum, neque pelluciditatem amiserunt.

Consistentia molles atque friabiles; pressi in materiem nullius structurae discedebant. Eorum plurimi striis pigmenti nigri cincti; nonnulli in media sua parte ad instar umbilici depressi et punctillo nigro insignes erant [7]). Membrana vasculosa retinae, solito crassior, firmior et albicans, vasculis rubris instructa, facili opera a parte medullari sejungi poterat [8]).

Corpus vitreum, ambitu paullum imminutum, mollius et ex flavo albidum apparuit. Macula flava retinae obvia erat; maculae autem centralis (foraminis s. d. central.) nullum vestigium. Lens crystallina normalis erat.

Tumores illi haud ita absimiles mihi videbantur iis tuberculis, quae LOBSTEIN in ganglio coeliaco hominum colica saturnina et scirrho ventriculi defunctorum reperit [9]). De eo autem judicare non ausim, num ex mor-

---

7) Tab. IV. a.

8) Tab. IV. a. 1. 1. 1.

9) LOBSTEIN, de nerv. sympath. fabrica, usu et morbis §. 157. Tab. 10: „In aliis cadaveribus tubercula parva deprehendi gangliis semilunaribus insi-

boso quodam globulorum medullarium incremento prodierint, an a vasis sanguiferis depositi fuerint. Hoc quidem suadere videtur color purpureus, quo plurimi insignes erant, erythrogenio sanguinis simillimus et pigmentum nigrum, iis ubivis injunctum; sed obstat huic sententiae natura tumorum a lympha plastica prorsus diversa. An fortasse vasa retinae illos progenuerint eo ut substantiam nerveam certis locis uberiorem et sub forma quodammodo aliena secernerent?

§. 6.

Malacia retinae — Amphiblestrodomalacia, Erweichung d. Netzhaut. [1] —

Malacia retinae, inter consistentiae alienationes referenda, rigiditati s. consistentiae morbose auctae, qualem LANGENBECK in retina observavit [2], opposita est. In universum igitur denotat status normalis cohaesionis, quo partes elementariae retinae junguntur atque cohaerent, abalienationem et decrementum.

Amphiblestrodomalaciam igitur, ut encephalo- et myelomalaciam, eum nuncupare licet retinae statum morbosum, quo substantia nervea hujus tunicae normalem cohaesionis gradum adeo amisit ut materiem mollem, muco similem et sponte diffluentem referat; simili modo, quo retina sana, per horas viginti quatuor aqua macerata, levissima aquae agitatione in frustula minutissima vel mucum albidum discedit.

---

dentia et ope telae cellulosae brevis ipsis nexa. Peculiarem habebant indolem, consistentiam molliorem quam ea glandularum conglobatarum, colorem ex luteo violaceum; nullum vas lymphaticum ex eis prodiens detexit microscopium".

1) Apud KÜHN (Steph. BLANCARDI lexic. med. ed. nov. Vol. 1. S. 88.) legitur *Amphiblestromalacia*, v. AMMON autem (in v. GRAEFE u. v. WALTHER's *Journ. f. Chir. u. Augenhkde.* Bd. 13. Hft. 1. 1829. S. 107 — 114.) primus qui hunc retinae morbum descripsit, voce utitur *amphiblestrodomalacia*, quam SCHOEN (*Die Erweichung im menschl. Auge, in* HECKER's *Annal. d. gesammt. Heilkde.* Bd. 16. Berl. 1830. Jan. S. 16.) retinuit.

2) LANGENBECK, *neue Bibl. f. Chir. u. Ophthalmolog.* Bd. 1. Stk. 2. p. 56.

Malaciam retinae semel tantum observatam invenimus. Namque v. Ammon (l. c.) in oculo hominis cujusdam amaurosi affecti eam una cum *choroeidomalacia* reperit. In nervo optico et thalamis saepius occurrere videtur [3]). Nos autem ubi hunc morbum in nervo optico (ophthalmoneuromalaciam) observavimus, retinam quoque eodem vitio affectam vidimus.

Duo omnino hujus morbi genera statuenda nobis videntur: Amphiblestrodomalacia *idiopathica* et *deuteropathica.*

A. idiopathica, primaria, unde exoriatur, nondum satis cognitum est. Sed directa quaedam nutritionis retinae alienatio vel imminutio esse videtur, qua, eodem modo quo encephalo- et myelomalacia, malacia retinae ut morbus primarius exoritur. Num fortasse succus nutritius, qui retinae ex sanguine advehitur, tanta est acrimonia (acida vel alkalina), ut substantia retinae inde corrodatur? An nutritionem retinae ita imminutam cogitare licet, ut solida, quibus normalis medullae consistentia servatur, minus bene seponantur? Caussa proxima igitur hujus morbi adhuc in tenebris latet.

De symptomatibus nihil constat. Ex analogia autem concludere licet symptomata debilitatis verae hanc morbosam retinae mutationem portendere debere. Signa igitur eadem fere erunt, quae amaurosin nervosam torpidam comitantur, et astheniam sine ullo irritationis symptomate portendunt: e. g. pupula amplissima, immobilis, photolimos (*Lichthunger*), visus nebulosus, alia; neque in bulbo neque in orbita et capite ulla doloris sensatio. Hyaloideomalacia cum simul frequenter occurrat, bulbus mollior et flaccidior apparebit tactui.

---

3) Morgagni, de causs. et sedib. morbor. Ep. 13. Art. 8; Ep. 53, Art. 30; Ep. 63, Art. 6.— Demours traité des malad. des yeux. T. 1. p. 75. — Lallereux, *Journ. de la société de Méd.* 1814. — Hesse, *Allgem. med. Annal.* 1826. Novbr. S. 1502. — Schoen, l. c. S. 17-20.

Malaciam retinae igitur in iis amauroseos speciebus suspicari licet, quae ex debilitate vera et universali, summa innervatione, e. g. post nimium veneris abusum etc. nascuntur, et cum myelomalacia, tabe dorsuali occurrere solent [4]).

Deinde forsan amaurosis mercurialis ejusmodi malaciae retinae originem debet. Mercurius enim, maxime merc. sublimatus corros., id quod supra p. 70 memoravimus, materiem limpidam, qua globuli retinae junguntur et glutinantur, facillime delet. Hinc forsan pendet mira merc. sublim. vis amaurosin cum morbosis retinae immutationibus, e. g. albumine per retinam effuso, conjunctam sanandi. Sed largiorem mercurii usum plurimum valere ad cohaesionem partium organicarum imminuendam satis constat ex observationibus, vasorum distentiones passivas et aneurysmata inde exorta fuisse [5]). Ita probabile fit nimium mercurii abusum retinae malaciam et amaurosin gignere posse.

---

4) Faber quidam ferrarius, triginta novem annos natus, pater duorum infantium, utroque oculo occaecatus in nosocom. chirurg. anno 1833. receptus est. Vir facie pallida, corporis macie et mira proceritate conspicuus, membris inferioribus perfecte captus erat. Puerum sese masturbationi valde deditum fuisse fassus est. Annum undevigesimum natus, uxorem duxit duosque liberos procreavit. Anno aetatis trigesimo paresin extremitatum inferiorum nactus est, pedetentim in paralysin perfectam abeuntem. Simul etiam visus aciem sensim sensimque imminui sensit, usquedum, nullo capitis et oculi dolore antecedente, amaurosis perfecta nocte et tenebris eum offudit. Bulbi ambitu non imminuti sed molles et flaccidi erant. Iris fusco colore insignis. Pupula amplissima et immobilis. Fundus oculi paullum turbidus.

Excitantia remedia cum nutrientibus statum flebilem nihil sublevarunt. Hic myelomalaciam cum amphiblestrodomalacia adfuisse vix dubito.

5) Langenbeck, *Nosologie u. Therapie d. chir. Krankheiten.* Bd. 5. Abthlg. 1. Gött. 1834. S. 385.

A. deuteropathica, secundaria, aliorum bulbi et retinae pathematum exitus, triplici caussa niti potest. Morbi qui retinae malaciam provocare possunt sunt: inflammatio retinae, hydrops oculi, synchysis (hyaloideomalacia) in atrophiam corporis vitrei transiens.

Malacia post inflammationem exorta cum in aliis plurimis organis, tum in substantia nervea haud ita raro occurrit. Ita arteriomalacia arteritidis chronicae [6]), splenomalacia splenitidis, encephalomalacia encephalitidis [7]) sequela deprehenditur. Incipientem malaciam retinae post retinitidem ipse mihi observasse videor (vid. supr. §. 3. p. 167.). Deinde huc pertinere videntur ii omnes casus, qui nomine suppurationis retinae nobis traditi sunt [8]).

Malaciam retinae ex hydrope oculi universali ortam memorat Schön [9]). Qui huc pertinent casus, a nobis observati pendebant ab hydrope choroideae [10]). Liquidum nimirum, plerumque fusci coloris, a choroide secretum, retinam comprimens, hanc tunicam in mucum albicantem mutaverat. Hanc malaciam saepissime phthisis universalis retinae subsequitur. Etenim pressu validissimo, quem liquidi morbose inter choroidem et retinam effusi nimia copia exercet, haec tunica primum mollescit, deinceps prorsus deletur. Omnis autem pressus validus atque diuturnus partium organicarum cohaesionem imminuit et resorptionem promovet.

Tertia denique amphiblestrodomalaciae secundariae forma pendet a synchyse et morbosa corporis vitrei imminutione. Hanc in duobus oculis equinis observavimus. Corpus vitreum subflavum et ambitu

---

6) Langenbeck l. c. — Lobstein, *path. Anat.* Bd. 2. S. 487. seq.

7) Otto, *Lehrb. d. pathol. Anat.* Bd. I. Berlin 1830. 8. S. 415.

8) Schön, *Hdb. d. pathol. Anat.* S. 198. — Demours, traité des malad. des yeux T. 1. p. 75. —

9) Hecker's *Annal.* l. c.

10) The dropsy of the choroid coat, Wardrop l. c. p. 64.

valde imminutum erat. Membrana vasculosa corpore vitreo firmiter annexa, a retina medullari secesserat et liquidi ope ab illa sejungebatur. Medulla retinae mollis, rugosa, nullo vasculo instructa, sponte diffluebat.

A primis malaciae vestigiis usque ad perfectam totius retinae dissolutionem varios hujus morbi gradus distinguere licet. Atque eandem diversitatem gradativam in pluribus oculis, hoc malo affectis, reperimus, quam SCHÖN in malacia nervi optici nobis tradidit [11]).

Primo enim malaciae gradu retina mollior quidem apparet, sed peculiarem suam fabricam nondum prorsus amisit. Globuli medullares, ambitu aliquantum adaucti, formam rotundiorem nacti sunt, pariter ac si per aliquod tempus aqua macerati fuissent. Materia limpida, viscida, qua globuli medullares glutinantur, tenacitate atque pelluciditate sua privata, similiter se habet, quam si merc. sublimati solutione retina imbuta fuisset. Namque claritatem suam atque munditiem perdidit et colore ex albido cinereo tincta apparet. Retina crassior quidem et volumine aliquantum adaucta, adeo tamen mollis deprehenditur, ut, choroide detracta, medullam retinae penicilli ope meram abstergere liceat, remanente tunica vasculosa, omni medulla privata. Fibrillae retinae adhuc dignoscuntur, sed tantam fragilitatem atque mollitiem nactae sunt, ut levissimo tractu vel laminae vitreae pressu deleantur. Ad membranam vasculosam usque malacia nondum progressa est, quippe quae diutius morbo resistit.

---

11) l. c. S. 18: *„Im ersten Grade ist der Nero angeschwollen und mässig erweicht, doch so dass man noch theilweise seine eigenthümliche Structur erkennt; das Neurilem meistens noch gesund. Im zweiten Grade ist er klebrig, halbflüssig, grau oder bräunlich gefärbt, das Neurilem etwas angeschwollen. Im dritten Grade ist er in eine ganz flüssige, bald schmutzig weisse, bald aschgraue Masse erweicht."*

Hanc amphiblestrodom. incipientem bis mihi observare licuit.

Pullus columbinus, ante quindecim dies ovo editus, in oculo dextro pupulam amplissimam, immobilem et cataractam lacteam gestabat. Vitium congenitum esse videbatur. Animalculo gulam laqueo fregi, ut vasa oculi, quod in strangulatis esse solet, sanguine rubro plena tanto melius inspicere possem. Remota sclerotica et choroide tunica quam cautissime detracta, retinae frustula tractum sequebantur et per aquam diffluebant, quasi putredine correpta vel diuturna maceratione emollita fuisset. Dissectio autem, statim post mortem instituta, omnem putredinis suspicionem removit. Retina solito crassior, munditie sua orbata, ex subrubicundo cinerea apparuit. Globuli medullares, tertia fere parte majores, quam in retina sana, formam sumsisse videbantur magis rotundiusculam. Eodem modo igitur se habuerunt, quam si globuli retinae sanae per aliquod tempus aqua macerantur (conf. p. 70.). Fibrillas retinae adhuc dignoscere valui. Sed omnem retinam medullarem penicilli ope facili opera abstergere potui, ita ut sola tunica vasculosa in corpore vitreo remaneret, id quod in retina sana minime contigit. Nervi optici medulla et ipsa mollior apparuit. Corpus vitreum, pellucidum, liquidius erat quam in oculo sinistro — hyaloideomalacia —. Pecten a statu normali non recedebat; sed vascula inde quatuor vel sex, sanguine plena, capsulam lentis posteriorem adibant, quae in oculo sinistro desideravi.

Lens ambitu aliquantum adaucta, lactei coloris, capsula sua sana et pellucida inclusa erat; quam cum acu ophthalmica aperuissem, lentis substantia, lacti similis, profluxit et liquidum, quo bulbus retinebatur, lacteo colore pertinxit. Aderat igitur etiam malacia lentis — phacomalacia —.

Nulla inflammationis signa in ulla oculi parte deprehendi; quare hanc retinae malaciam idiopathicam et primariam habeo.

Alterum malaciae retinae casum, qui huc pertinere videtur, in oculo equino, ab amicissimo LUEDER ad me misso, observavi. Bulbus post ophthalmitidem cataracta et atrophia incipiente affectus erat. Corpus vitreum, luteo colore pertinctum et ambitu imminutum, externe membrana vasculosa obtectum erat, quae a retina medullari secesserat. Retinae pars medullaris hic illic choroidis superficie interna annexa et quasi agglutinata erat. Inter retinam medullarem et tunicam vasculosam spatiolum exstabat, repletum liquido ex albido flavescente. Retinae medulla mollissima nonnullis locis prorsus evanuerat, ita ut choroidis pigmentum transluceret. Iis autem locis, quibus retina adhuc incolumis erat, globulos medullares et singulas fibrillas animadvertere licuit.

Altero, quem diximus, amphiblestrodom. gradu retina medullaris prorsus fere deleta reperitur, nulla fibrillarum et globulorum specie amplius dignoscenda; sed mucus lividus, cinereus, pigmenti nigri frustulis mixtus, medullae locum obtinet. Hinc, choroide tunica detracta, subito omnem retinae medullam discedere et muci instar per aquam diffluere vides. Membrana vasculosa incolumis restat, tanquam velum tenerrimum, in quo vasa sanguifera et (interdum) nervuli retinae adhuc dignoscuntur.

Hujusce malaciae casum longe memorabilissimum semel observare mihi licuit in oculo equino. Equus erat cantherius, quatuordecim annorum, gangraena pulmonum defunctus. Caput cum oculis amic. C. LUEDER ad me misit. De oculorum morbi historia haec comperi. Ante annum sesquialterum hicce cantherius furore equino, quem vocant *Dummkoller*, correptus est. Amaurosis perfecta oculi sinistri, nulla inflammatione antecedente, haud ita multo post subsecuta est. Quae cum annum dimidium durasset, equus pneumonia affectus est, qua superata ophthalmitis oculi dextri subsequens in hoc etiam oculo visus aciem delevit. Paullo post in oculo sinistro, amaurotico, hucusque nihil morbosi nisi pupulam amplissimam ostendente,

cataracta formari incepit. Lacrymarum fluxus cum summa photophobia nunc exortus ad vitae finem usque duravit, etiamsi caecitas perfecta esset.

Bulbi sinistri ambitus paullum imminutus erat; in sclerotica atque choroide nihil morbosi reperi. Choroide autem dissecta, omnis retina medullaris discessit atque per aquam diffluxit, muci viscidi ex albido cinerei naturam referens; neque ullum globulum medullarem amplius ope microscopii in illa animadvertere potui. Membrana vasculosa incolumis remansit; vasorum autem, sanguine repletorum, exigua copia aderat. Nervulos retinae in membrana vasculosa, tenerrima atque pellucida, deprehendi. Nervus opticus, tabidus et ambitu imminutus eodem malaciae gradu erat insignis.

Corpus vitreum ambitu imminutum atque mollius erat, ita ut, membrana vasculosa detracta, sponte discederet.

Hicce malaciae casus tanto magis memoratu dignus apparet, cum furor equinus illam antecederet. Constat nimirum, in equis furore correptis encephalomalaciam saepissime observatam fuisse [12]). Quare vix dubito encephalomalaciam hic eundem in retina morbum provocasse, etiamsi cerebrum quo minus dissecarem proh dolor impeditus fuerim.

Tertio denique amphiblestrodomalaciae gradu non solum retinae medulla, verum etiam membrana vasculosa prorsus deleta apparet, ita ut nihil nisi mucus albicans et cinereus antiquam retinae sedem denotet. In utroque hujus malaciae casu, quem in duobus oculis equinis observavimus, hydrops choroideae aderat. Omne bulbi cavum refertum erat liquido fusco, a choroide secreto, et felli inspissato si-

12) Hertwig, in Hecker's *Annal. d. ges. Heilkde.* Mai. 1826. S. 5., in magno equorum, hoc morbo affectorum, numero (ad minimum centum erant) cerebrum reperit emollitum, luteo colore tinctum et ventriculos cerebri sero repletos.

millimo, unde retina adeo compressa atque emollita fuerat, ut de hac tunica nihil nisi stria albicans, mucosa, inde a nervi optici introitu ad lentem usque porrecta, amplius superesset. Corpus vitreum prorsus evanuerat.

Malacia retinae ita plerumque decurrere videtur, ut vel atrophia vel phthisis retinae subsequatur.

§. 7.

Atrophia et phthisis retinae.

Eam hic dicimus retinae atrophiam et phthisin, quae, incolumi adhuc bulbi forma, cum amaurosi occurrit; namque una cum perfecta bulbi atrophia retinam quoque extabescere et evanescere omnino, sponte elucet.

Atrophia igitur istum retinae statum morbosum denotat, quo pars illius tunicae medullaris sensim gracilescendo emarcescit.

Hicce marcor vel in tota retina medullari obvius esse potest, ita ut omnis hujus tunicae medulla aequaliter ubivis plus minus extenuata appareat, qualem observarunt Guerin, Wardrop et Rudolphi [1]); vel singuli tantum retinae loci tenuiores aut tapeto suo medullari privati reperiuntur [2]).

Tabes retinae ubi reperitur, cognitu sane difficillimum est, num caussa an sequela amauroseos fuerit; etenim fieri potest ut retina, luminis sensu privata ex caussa dynamica, pedetentim emarcescat, ut omne organon extabescere solet, simulatque peculiari suo mu-

---

1) Guerin, malad. des yeux. p. 252. — Wardrop, l. c. p. 155. — Rudolphi *Hdb. d. Physiol.* Bd. 2. Abthlg. 1. S. 177. Anmerkg.

2) Meckel, testante Schön, *Hdb. d. path. Anat. d. Auges*, S. 115., hoc observavit.

nere perfungi desierit. In universum autem suspicari licet, eandem caussam et amauroseos et atrophiae retinae exstitisse.

Caussae autem, quae atrophiam retinae provocant, aut mechanicae aut dynamicae esse possunt.

Illarum plurimae sunt: hydrops choroideae, varices choroideae, materies calcarea vel ossea a choroide seposita, unde retina tam vehementer comprimitur, ut pressui cedens medulla denique extabescat In hisce casibus malaciam retinae antecedere atrophiae mihi persuasum est: etenim emollita demum substantia retinae ad resorbendum apta evadit.

Caussis dynamicis adnumerandae sunt: nutritionis vitia, debilitas universalis, unde humores particulis, ad nutriendum aptis, destituuntur. Deinde alia bulbi vitia, quae retinam otiosam esse jubent, e. g. leucoma et staphyloma totale, synicesis pupillae, qua impeditur quo minus lucis radii retinam tangant et normalem irritationis gradum, sine quo nutritio vigere nequit, in ea provocent.

Atrophia retinae, quam nobis observare licuit in oculo equi, amaurosi perfecta occaecati et summa photophobia laborantis (conf. supra p. 94), pendebat ab hydrope choroideae. Nimirum liquido fusci coloris, a choroide effuso, retina vehementer compressa erat, neque ullum medullae vestigium in ea deprehendere poteram. Membrana vasculosa retinae, tenuis, pellucida, parum vasculosa pressui restiterat. Corpus vitreum justo mollius adparuit.

Phthisin retinae illud vocamus oculi vitium, ubi nullum neque retinae medullaris, neque membr. vasculosae vestigium deprehenditur, reliquo bulbo atrophia nondum correpto.

Ejusmodi *amphiblestrodophthisin* in tribus oculis equinis, post ophthalmitidem occaecatis, observavimus. Bulbi ambitu parum imminuti. De nervo optico nil nisi neurilema supererat. Sclerotica normalis adparuit. Choroidea autem, solito crassior et firmior, inclu-

debat liquorem, felli inspissato similem, fusci coloris, retinae et corporis vitrei locum occupantem. Retina cum corpore vitreo prorsus evanuerat. Lentem crystallinam, ambitu imminutam capsula pellucida, rugosa circumdabat.

Hic igitur hydrops choroideae omne retinae vestigium deleverat.

Malaciam retinae in phthisin transire posse suspicati sumus (vid. §. 6.); immo vero vix et ne vix quidem phthisin retinae, nisi malacia antecesserit, occurrere posse opinor.

EXPLICATIO TABULARUM.

Tab. I.

Fig. 1.

Bulbus hominis 30 annor., subitanea morte defuncti, quinta post obitum hora, secundum methodum p. 29 Not. 9 memoratam, dissectus et magnitudine naturali pictus, retinam et tunicam Jacobianam exhibet.

a. a. Scleroticae reclinatae superficies interna.

b. b. Lamina fusca scleroticae — Arachnoidea —.

c. c. c. Choroidea.

d. d. Corpus ciliare choroidis, antrorsum et latera versus distractum.

e. e. Uvea.

f. Iris.

g. Lens crystallina.

*. *. *. *. Tunica Jacobiana.

h. Retina; pars posterior, *choroidea* retinae, per quam venae retinae, sanguine plenae, translucent.

i. i. Limbus retinae — finis strati corticalis retin. —; margo undulato-dentatus.

k. k. Pars ciliaris retinae, plicata; singulae plicae processus ciliares retinae vocantur.

l. l. Pars ciliaris retinae, corpori ciliari choroidis ita adhaerens, ut singulae illius plicae binis processibus ciliaribus choroideae interjaceant. Ad finem anteriorem process. ciliar. choroidis ubi pervenit retinae pars ciliaris, superiora et posteriora versus subito reclinatur, et processus cil. choroidis inter atque marginem ciliarem uveae finem assequitur. p. 29.

Fig. 2.

Plica transversa et macula flava retinae in bulbo juvenis 25 annorum, quinta post mortem hora dissecto, justa magnitudine delineata.

*. *. *. Tunica Jacobiana, cujus pars retinae detracta est.

a. Retina, plicam transversam, luteo colore pertinctam, externe ab introitu nervi opt. sitam inque medio punctillo fusco munitam ostendit.

b. Choroidis resectae pars, nerv. opticum cingens.

Fig. 3.

Sinus s. circulus venosus retinae in oculo fetus ovilli, justa magnitudine delin. — p. 105 —.

a. a. Retinae superficies interna, per corpus vitr. visa.

b. Corporis ciliaris superf. interna.

c. Lentis crystallinae superf. posterior.

d. Sinus venosus retinae. — Vasculum hoc circulare, glutine rubro infersum, intima retinae superficie annexum, anterius venulas excipit e parte ciliari retin. redeuntes, posterius fasciculos venarum edit, in truncos venosos retin. abeuntes.

Fig. 4.

Oculus fetus porcini quintae hebdomadis, cujus vasa sanguifera infersa sunt, ostendit membranam vasculosam retinae corpore vitreo annexam (p. 111.), et lentem crystallinam sacculo capsulo-pupillari inclusam e fossa hyaloidea protractam (p. 123). Sub microscopio leniter augente delin.

†. Sclerotica, tenerrima adhuc ita ut choroidea transluceat.

*. Choroidea.

a. Retina, de corpore vitreo detracta, vasis sanguiferis carens, externe eleganter gyrata apparet.

b. Corpus vitreum, membrana vasculosa retinae, tanquam capsula vasculosa obtectum.

c. Area Martegiani.

d. Rami arter. et venae centralis, rete vasculosum hyaloideae impertientes.

e. Sinus venosus retinae.

f. Zonula Zinnii, pigmento nigro obtecta.

g. Zonulae pars, cui pigmentum demtum est, ut vasa zonulae in conspectum veniant.

h. Arteria et vena capsularis, per canalem hyaloideum ad capsulam lentis posteriorem decurrens. Arteria dimidia parte tenuior quam vena apparet. Utrumque vasculum involvitur membrana tenerrima, tanquam vagina, in saccum capsulo-pupillarem expansa.

i. Fossa hyaloidea s. patellaris, unde lens crystallina, capsula sua nec non sacco capsulo-pupillari inclusa, protracta est.

k. Arteriae et l. venae capsularis distributio in capsulam lentis — paries posterior vasculosus capsulae lentis —. Venae crassiores, in superficie et flexuosius currentes ab arteriis tenuioribus, venis substratis et cursu rectiori utentibus facile dignoscuntur.

m. Margo lentis, cui zonulae margo interior annexa fuit. Vasa capsulo-pupillaria hoc loco divulsa sunt.

n. n. Membrana capsulo-pupillaris, internae et posteriori membranae pupillaris superficiei sese applicans (p. 120).

o. Choroidis superficies interna.

p. Corpus ciliare cum uvea. Uvea a processibus cil. haud ita bene discerni poterat ob partium minutiam et pigmenti nigritiem.

q. Membrana pupillaris ante iridem expansa.

(*) Idem oculus, ante dissectionem magnitudine naturali delineatus.

Tab. II.

Figuras exhibet structuram microscopicam retinae et cerebri illustrantes. Fig. 1-5 et fig. 7. sub microscopio ducenties et quinquagies lin. diametr. augente, fig. 6. autem naturali magnitudine delineata est.

Fig. 1.

Frustulum retinae canis recens nati.

a. Stratum corticale retinae, globulos variae indolis exhibens.

b. Fibrillae nodosae strati medullaris, s. fibrosi retinae.

c. Tubuli varicosi, articulati (*gegliederte Röhren*) strati fibrosi.

Fig. 2.

Nervuli retinae, nervi centralis ramuli, ex retina equina.

Fig. 3.

a. Tubuli articulati, b. fibrillae nodosae nervi auditorii humani, quarto cerebri ventriculo exemti.

Fig. 4.

Frustulum valvulae cerebelli hominis, tubulos articulatos variae magnitudinis ostendens. Nonnulli tubulorum dilucide decussantur.

Fig. 5.

Frustulum laminae nigricantis, membranulae pigmenti nigri in oculo equino tunicam Jacobianam obtegentis (p. 37). Formam sexangularem corpusculorum pigmenti dilucide observare licet.

Fig. 6.

Retina leporis timidi. Superficies interna retinae ob oculos jacet. Inde ab introitu nervi optici, in foveam rotundiusculam depressi, dextrorsum et sinistrorsum retinam percurrunt fasciculi medullares duo, eleganter radiati. Bina vascula (arteria tenuior et pallidior, vena crassior) singulis fasciculis medullaribus respondent et radiorum cursum sequuntur. Reliqua retina tenuissima est. (p. 80.).

Fig. 7.

Una fibra medullaris retinae ejusdem leporinae inter laminas vitreas leniter pressa. Tubuli articulati, unde fasciculi isti medullares (fig. 6) mere conflantur, apparent. His interspersi jacent globuli variae magnitudinis et formae.

Tab. III.

Caput agnelli recens nati, microphthalmi vitio insigne — p. 138 —.

A. Ossis frontis refracti pars cum sinubus frontalibus.

B. B. Calvariae residuum.

a. Rima palpebrarum angustissima; palpebra superior discissa est.

b. Palpebra tertia justa magnitudine, totam fere rimam palpebralem occludens.

c. Glandula lacrymalis.

d. Dura mater, ubi bulbum attigit, leviter constricta, in scleroticam immediate abit.

e. e. e. Pia mater, in choroidem abiens.

*. Sclerotica, durae matris propago.

†. Choroidea, piae matris propago.

f. Corneae resectae residuum, pone quod lens crystallina apparet, cincta zonula Zinnii.

g. Retina, in nerv. opticum cavum porrecta.

h. Nerv. opticus cavus, ventriculi tertii propago.

In oculo dextro eadem partium natura, nisi quod hic retina cum nervo optico superne incisa est, ut continuatio ventriculi tertii in nervum opticum tanto melius appareat.

1. Corporis callosi reclinati superficies inferior, cum septo pellucido et fornicis rudimento.
2. Thalami nervor. opticorum, cum nervis optic. nondum conjuncti; medium habent plexum choroideum ventriculi tertii.
3. Corpora quadrigemina.
4. Ventriculus tertius, unde nervi optici cavi emergunt.
5. Aditus ad infundibulum.
6. Bulbi cinerei nervorum olfactor., superne incisi, ut cavum in iis obvium conspiciatur.

Tab. IV.

Neuromata retinae humanae.

a. Frustulum retinae, neuromatibus variae magnitudinis obsitae, magnitudine aucta.

1. 1. Tunica vasculosa retinae, solito crassior et firmior.

2. 2. Pars medullaris, s. nervea retinae, cui neuromata insident, quorum alia pigmenti nigri striis cincta sunt, alia in media sua parte punctillum pigmenti gerunt.

b. Aliud frustulum ejusdem retinae, uno neuromate insigne.

c. Figura b. naturali magnitudine delineata.

ERRATA TYPOGRAPH.

p. 5. versu 7. pro §. 12. leg. §. 20.
p. 5. „ 11. pro §. 12. 13. leg. §. 19. 20.
p. 7. „ 28. pro *mulctando* leg. mulcendo.
p. 28. „ 8. pro *corpor* leg. corpori.

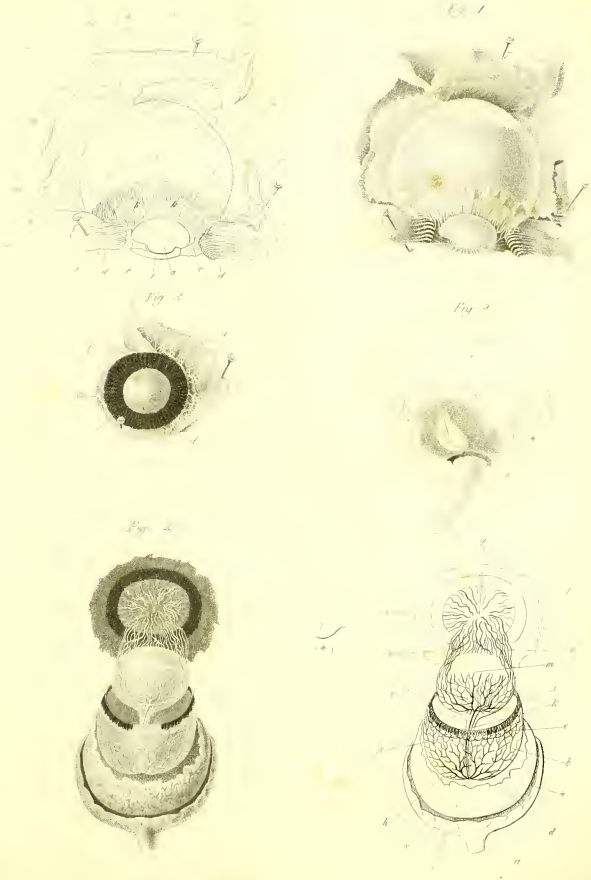

B. Lybk. de Retina

H. Lidel sc.

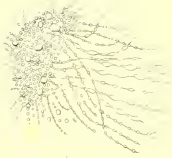



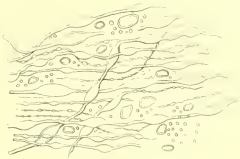



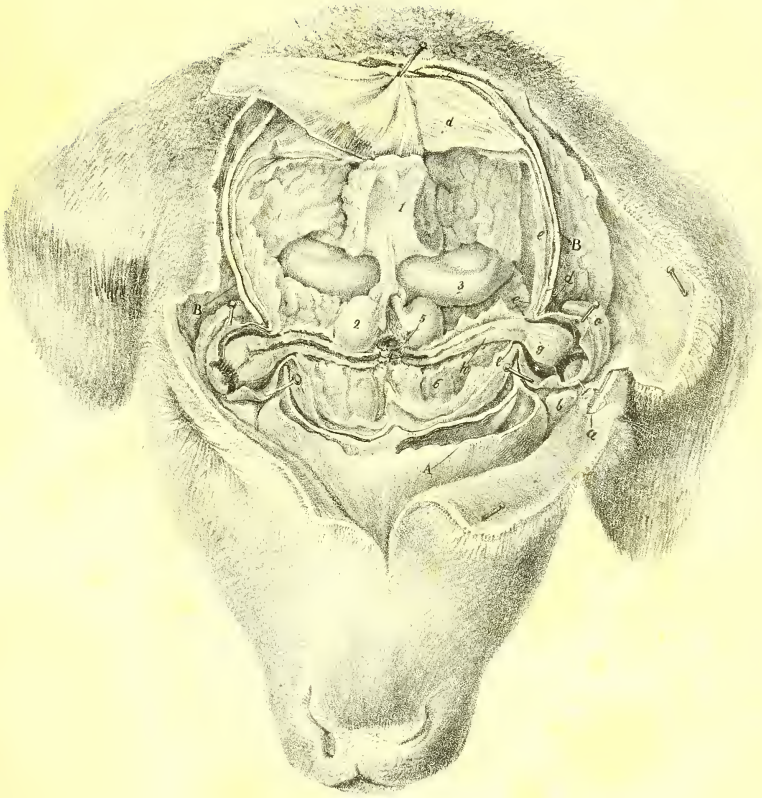

Schaefer del.

B Lgbk de Retina.

Tab. IIII.

a



b



B. Lybk. de Rotua